UNIVERSITÉ PARIS XIII

FACULTÉ DE MÉDECINE DE BOBIGNY

ANNÉE 1976

N° 113

THÈSE

pour le

DOCTORAT en MÉDECINE
(Diplôme d'État)

par

Bernard AZOULAY
né le 15 Mai 1946 à MARNIA (Algérie)

---

présentée et soutenue publiquement le _____ *1976*

ANGIOKÉRATOSE DIFFUSE : MALADIE DE FABRY

Directeur de Thèse : Monsieur le Docteur M. PESTEL
Chef de Service de Médecine Générale

UNIVERSITÉ PARIS XIII

FACULTÉ DE MÉDECINE DE BOBIGNY

ANNÉE 1976 N°_____

THÈSE

pour le

DOCTORAT en MÉDECINE
(Diplôme d'État)

par

Bernard AZOULAY
né le 15 Mai 1946 à MARNIA (Algérie)

présentée et soutenue publiquement le _____ *1976*

ANGIOKÉRATOSE DIFFUSE : MALADIE DE FABRY

Directeur de Thèse : Monsieur le Docteur M. PESTEL
Chef de Service de Médecine Générale

UNIV.
LEIDEN
BIBL.

A MON PERE,

pour sa sagesse et son dévouement.

A MES PARENTS,

pour leur amour.

A MA MERE,

pour son courage et son dévouement.

A mes grand'mères : DRAY et AZOULAY.

A mes grands-pères : DRAY et AZOULAY.

A ma sœur, Annie-Paule.

A mon frère, Jean-Louis.

A Monsieur le Professeur P. CORNILLOT,

Directeur de l'U.E.R. de Bobigny,

avec mon plus grand respect et mes

remerciements les plus sincères pour la

confiance qu'il a bien voulu m'accorder.

A Monsieur le Docteur PESTEL,

Chef de service de médecine générale,
Hôpital SAINT-LOUIS,

Avec mon plus profond respect.

A Monsieur le Professeur ROUFFY,

Avec mon plus grand respect.

A Madame le Docteur LAMBERT,

Chef de clinique de médecine générale,

Avec ma plus grande gratitude.

A tout le Service de médecine générale :

Mme LANEELLE, Surveillante générale,
Mme LE FLOCH, Surveillante,
Mme BADIH, Secrétaire hospitalière,
Melle FANUCHI, Secrétaire médicale,
Le personnel infirmier.

INTRODUCTION

Pourquoi la Maladie de Fabry ?

Monsieur le Professeur de GRACIANSKY adresse à Monsieur PESTEL, Chef de Service Médecine Générale à l'Hôpital SAINT-LOUIS, Melle DUP... Nelly, atteinte de lésions cutanées caractéristiques de Maladie de Fabry.

Me trouvant interne dans le Service, j'ai eu le plaisir d'accepter le sujet qui m'était proposé tant par Monsieur PESTEL que par Madame LAMBERT, Chef de Clinique.

En effet, cette jeune personne âgée de 20 ans a été hospitalisée afin que soit confirmé le diagnostic de Maladie de Fabry.

Cette entité clinique et biochimique me paraissait d'un grand intérêt dans la mesure où très peu de cas ont été étudiés et publiés, particulièrement des cas de sexe féminin.

SOMMAIRE

I. EDITORIAL - HISTORIQUE - DEFINITION

II. BIOCHIMIE - Résumé d'une famille alsacienne

III. HISTOLOGIE - Ultrastructure

IV. LESIONS CUTANEES

V. CŒUR ET SYSTEME CARDIO-VASCULAIRE
Mots clés : Myocardiopathie, Syncope.

VI. LESIONS OCULAIRES ET HISTOLOGIE

VII. OBSERVATION - Melle DUP... Nelly
Exploration clinique et biologique

VIII. DISCUSSION

IX. CONCLUSION

X. BIBLIOGRAPHIE

I.

EDITORIAL

HISTORIQUE - DEFINITION

EDITORIAL

HISTORIQUE - DEFINITION

LA MALADIE DE FABRY

La maladie de Fabry est une sphingolipidose héréditaire à transmission liée au sexe, caractérisée par une surcharge lipidique cellulaire anormale dans la plupart des organes due à un déficit d'enzymes impliquées dans le catabolisme de certains glycolipides neutres.

L'affection porte le nom du dermatologue allemand qui, en 1898, décrivit "l'angiokeratoma corporis diffusum", éruption cutanée faite d'éléments punctiformes de teinte rougeâtre disséminés sur la paroi abdominale et les flancs. La dermatose a été ainsi le premier symptôme observé d'une thésaurismose dont les aspects cliniques, anatomiques, biochimiques et génétiques furent, par la suite, successivement précisés et dont la place nosologique est aujourd'hui nettement déterminée.

Le développement des connaissances fut marqué de paliers successifs. Dès 1925, les lésions oculaires furent décrites. En 1939, RUITER rapporta l'observation de trois frères atteints d'angiokératose diffuse mais présentant également des manifestations cardio-réno-vasculaires : les constatations autopsiques firent soupçonner la présence anormale d'une substance de nature indéterminée dans les cellules musculaires du coeur et des parois vasculaires. En 1951, SCRIBA reconnut la nature lipidique de la substance stockée et en décrivit la localisation dans de nombreux organes : coeur et vaisseaux, reins, tissu réticulo-endothélial, système nerveux. SWEELAY et KLIONSKY, en 1963, mirent en évidence l'accumulation pathologique de deux glycolipides dans le parenchyme rénal d'un sujet atteint : un trihexosylcéramide (THC) très abondant et un dihexosylcéramide (DHC) en quantité moindre ; la maladie prit rang dans le cadre des glycosphingolipidoses. BRADY et collaborateurs, en 1967, identifièrent le déficit enzymatique responsable. OPITZ, en 1965, établit que le déficit génétique est lié au chrosomosome X : les hommes atteints présentent généralement une symptomatologie riche, les femmes conductrices présentent un tableau bien moins sévère.

La maladie de Fabry est rarement observée, peut-être parce que mal connue : 149 cas seulement, dont 15 français, ont été rapportés. Les sujets décrits sont presque tous de sexe masculin ; les limites d'âge sont la première enfance et la sixième décennie.

<u>Le tableau clinique</u> diffère selon le sexe, le degré de pénétrance du gène responsable et le stade évolutif.

Chez le sujet masculin, l'affection apparaît le plus souvent comme un groupement de symptômes polymorphes sans relation apparente. Les manifestations cutanées sont hautement caractéristiques : les angiokératomes sont des légions légèrement papuleuses, surélevées, de teinte rougeâtre, punctiformes ; ils sont disposés en nappes denses dans les régions péri-ombilicale, génitale et fessière. Les grandes crises fébriles et algiques sont un autre élément typique : le syndrôme douloureux est fait d'acroparesthésie, de myalgie et de polyarthralgies diffuses qui font souvent évoquer le diagnostic de rhumatisme articulaire aigu ou de collagénose. Des troubles neurologiques divers, gastro-intestinaux, pulmonaires, peuvent survenir. Les lésions oculaires sont habituelles : elles sont généralement découvertes lors d'examens systématiques et intéressent la conjonctive, le cristallin, la cornée (aspect de "cornea verticillata"), la rétine (aspect tortueux et anévrysmal des vaisseaux).

Deux syndrômes surtout dominent le tableau clinique par leur gravité et leur importance pronostique :

- *les manifestations rénales aboutissant à l'insuffisance rénale et à la mort par coma urémique,*
- *les manifestations cardio-vasculaires essentiellement à type d'insuffisance cardiaque congestive.*

Mais ce tableau clinique masculin répondant à l'expression entière de la tare est rarement complet. L'affection apparaît parfois sous la forme isolée d'une maladie cutanée, oculaire, cardiaque ou rénale. Chez la femme conductrice, les acroparesthésies et les lésions

cornéennes sont les seuls troubles couramment observés. Mais, dans les deux sexes, toutes les formes intermédiaires peuvent exister entre l'aspect le plus typique et celui paucisymptomatique des sujets masculins jeunes et des sujets féminins.

Trois phases évolutives sont généralement distinguées depuis les travaux de RAHMAN :

- *Une phase critique correspondant aux deux premières décennies où surviennent par crises des acroparesthésies, des polyarthralgies et des myalgies ; des angiokératomes apparaissent d'abord à la racine des cuisses, puis s'étendent à la paroi abdominale et aux flancs ; l'examen à la lampe à fente met en évidence des opacités cornéennes ; une protéinurie transitoire est parfois observée ;*

- *Une phase quiescente, habituellement celle de la troisième décennie, où les crises douloureuses et fébriles diminuent en fréquence et en intensité ; les fonctions rénales se détériorent progressivement ;*

- *Une phase d'évolution accélérée et de complications mortelles, se situant dans la quatrième ou la cinquième décennie ; une insuffisance cardiaque congestive se développe ; des accidents vasculaires cérébraux peuvent survenir ; l'azotémie s'accentue et l'évolution se termine habituellement par un coma urémique.*

Le diagnostic peut être porté schématiquement dans trois circonstances :

- *A l'occasion de la découverte d'une dermatose caractéristique ;*

- *Dans le cadre d'une enquête familiale entreprise à partir de la découverte d'un cas princeps : l'identification des sujets porteurs ou conducteurs peut se faire par différentes techniques, dont la chromatographie des glycolipides urinaires ;*

- *Au cours des recherches étiologiques réalisées en présence d'une affection oculaire, rénale, cardiaque ou neurologique isolée, de nature non évidente ; dans ce cas, l'évocation du diagnostic de maladie de Fabry doit entraîner un bilan ophtalmologique, des biopsies cutanée, musculaire, ganglionnaire, rénale ou hépatique, des examens biochimiques spécifiques.*

Les données actuelles de la génétique établissent que la transmission de la tare se fait par le chromosome X. Dans l'avenir, la détermination exacte de la nature et de la localisation du gène responsable (gène régulateur ou de structure) apportera vraisemblablement une explication au problème de la variabilité des symptômes observés chez les sujets porteurs ou conducteurs.

L'extrême diffusion des lésions anatomiques explique le polymorphisme de la symptomatologie. La surcharge lipidique intéresse les vaisseaux de tous les organes, en particulier les fibres musculaires lisses de la média

des artères et des artérioles, l'épithélium glomérulaire, le myocarde, l'épithélium cornéen, le système réticulo-endothélial et les neurones ganglionnaires du système nerveux végétatif.

Les investigations biochimiques réalisées au cours des dix dernières années ont confirmé le caractère systémique de l'affection. SWEELEY et KLIONSKY ont mis en évidence l'accumulation rénale de deux glycolipides : un trihexosylcéramide (THC) (galactosyl-galactosyl-glucosyl-céramide) et un dihexosylcéramide (DHC) (galactosyl-galactosyl-céramide). Les taux sériques de ces deux composants étaient également très augmentés.

Les études enzymatiques récentes établissent que les lésions de la maladie de Fabry, comme celles des autres sphingolipidoses, sont dues à l'absence d'hydrolases acides des lysosomes. Les déficiences enzymatiques entraînent une accumulation intravacuolaire de nature glycolipidique, généralisée à l'ensemble des tissus de l'organisme. Les sujets atteints sont normaux à la naissance, puis la symptomatologie se développe cependant que l'accumulation intravacuolaire augmente.

BRADY et collaborateurs ont montré en 1967 que l'accumulation des glycolipides était due à un déficit en une enzyme impliquée dans leur catabolisme, une trihexosylcéramide-galactosylhydrolase : dans les prélèvements biopsiques de muqueuse intestinale, aucune activité céramide trihexosidasique n'était décelable chez les sujets masculins porteurs et cette activité était diminuée chez les femmes conductrices.

On pense que la mutation portant sur un seul gène, admise dans la maladie de Fabry, devrait rendre compte non seulement du déficit en trihexosyl-céramide-galactosyl-hydrolase, mais également en dihexosyl-céramide-galactosyl-hydrolase puisque l'hydrolyse séquentielle des deux galactoses terminaux du trihexosyl-céramide nécessite la présence d'enzymes distincts qui pourraient posséder, toutefois, une sous-unité polypeptidique commune.

Une hypothèse a été émise selon laquelle l'accumulation du trihexosylcéramide dans la maladie de Fabry serait due à un trouble de la dégradation du globoside (N-acétylgalactosaminyl-galactosyl-galactosyl-céramide), le glycolipide neutre, le plus important de la membrane érythrocytaire. L'affection serait consécutive à un déficit du catabolisme des glycolipides des globules rouges âgés, situé deux étapes en amont du déficit du catabolisme du globoside rencontré dans la maladie de Gaucher. Toutefois, cette hypothèse ne rend pas compte de l'accumulation de digalactosyl-céramide, constituant normal du rein. Il est probable que le déficit enzymatique a également pour conséquence un trouble du catabolisme des glycolipides neutres présents en petites quantités dans la totalité des membranes cellulaires.

La maladie de Fabry peut être considérée comme une maladie moléculaire, due à une erreur de codage génétique qui entraîne une perturbation de synthèse enzymatique. Les conséquences les plus évidentes en sont des lésions de surcharge lipidique intracellulaire, mais aussi, probablement, des troubles encore mal connus intéressant les fonctions lysosomiales et membranaires.

Le traitement ne peut actuellement être que symptomatique : ce sera celui des insuffisances cardiaques et rénales graves. Dans l'avenir, une thérapeutique de substitution enzymatique verra peut-être le jour.

II.

BIOCHIMIE

Résumé d'une famille alsacienne

B I O C H I M I E

Résumé d'une famille alsacienne

La chromatographie des glycolipides du sédiment urinaire nous a permis de détecter les individus porteurs ou conducteurs de la maladie de Fabry. Les résultats confirment clairement le caractère de la transmission liée au sexe.

Parmi les sujets examinés, tous ceux qui manifestaient les signes de début de l'affection présentaient également une anomalie de l'excrétion des glycolipides.

La raison pour laquelle les femmes conductrices présentent une excrétion urinaire de glycolipides différente de celle des sujets porteurs masculins n'apparaît pas clairement. Il est possible que le déficit en dihexosylcéramidehydrolase soit plus important que celui en trihexosylcéramidehydrolase. Mapes, Anderson et Sweeley ont publié une méthode permettant de détecter la trihexosylcéramide-galactosylhydrolase dans le sérum humain normal : aucune activité n'est détectable dans le sérum de

sujets atteints de maladie de Fabry. De plus, Kint a montré que l'activité alphogalactosidasique n'était pas présente dans les leucocytes des sujets masculins atteints de maladie de Fabry et que chez les femmes conductrices elle était réduite à 15-40 % de la normale. Cette dernière observation pose à nouveau le problème de la configuration exacte du galactose terminal du trihexosylcéramide que l'on pensait être du type β.

Ces deux tests, plus simples que la chromatographie des lipides urinaires, faciliteront considérablement la détection des femmes conductrices et des sujets masculins asymptomatiques.

Les auteurs ont réalisé l'étude clinique et biochimique d'une très nombreuse famille alsacienne présentant le déficit génétique de la maladie de Fabry. 106 sujets sur les 114 membres vivants de la famille ont été explorés par analyse semi-quantitative des glycolipides neutres du sédiment urinaire. Des taux élevés en tri et dihexosylcéramides ont été trouvés chez les sujets masculins porteurs et chez les femmes conductrices. Les résultats confirment clairement le caractère de la transmission liée au sexe. Les taux d'excrétion des glycolipides neutres sont différents chez les sujets masculins porteurs et chez les femmes conductrices : celles-ci présentent généralement une excrétion plus importante en dihexosylcéramides qu'en trihexosylcéramides.

III.

HISTOLOGIE

Ultrastructure

HISTOLOGIE

Ultrastructure

I.

INTRODUCTION

Le tableau clinique varie selon le sexe, le degré de pénétration du gène et le stade d'évolution. En général, les mâles homozygotes présentent le plein tableau de la maladie. Les femmes hétérozygotes ne présentent pas nécessairement le plein syndrome, quoiqu'elles présentent dans presque tous les cas les lésions oculaires caractéristiques de la maladie de Fabry.

L'éruption cutanée apparaît généralement un peu avant la puberté. L'angiokératome se présente sous forme de macules et de papules télangiectasiques mesurant quelques millimètres de diamètre, de coloration rouge foncé ou noirâtre, avec plus ou moins d'hyperkératose. Dans certains cas, l'éruption est minime. Dans d'autres cas, l'éruption est généralisée. Ces angiokératomes ont tendance à se grouper sur les cuisses, les organes génitaux et au pourtour de l'ombilic donnant naissance à la rosette péri-ombilicale. L'examen oculaire révèle des dystrophies au niveau de la cornée et une tortuosité avec dilatation anévrismale des vaisseaux de la rétine et de la conjonctive.

Les patients peuvent aussi présenter des crises douloureuses aux extrémités accompagnées de myalgies et de polyarthralgies diffuses secondaires à l'atteinte du système nerveux autonome. Les manifestations cardio-vasculaires peuvent se présenter par de l'insuffisance cardiaque ou de l'arythmie cardiaque. Les manifestations rénales aboutissent souvent à l'insuffisance rénale habituellement au début de la quatrième décennie.

II.

MATERIEL et METHODE

Parmi les quatorze patients étudiés, sept biopsies cutanées provenant de cinq malades et quatre biopsies rénales individuelles ont été obtenues pour étude histologique. Cinq biopsies cutanées et toutes les biopsies rénales ont été examinées en microscopie électronique. De plus, deux biopsies rectales et trois ponctions biopsiques du sternum nous ont été fournies. Cependant, ce matériel n'a été examiné qu'en microscopie optique.

Pour la microscopie optique, les fragments de peau, de parenchyme rénal et de muqueuse rectale ont été fixés dans la formaline, déshydratés dans une série d'alcool et de sylol et enrobés dans la paraffine. Deux des sept biopsies cutanées, afin de mettre en évidence de façon plus adéquate les glycolipides, ont été fixées dans le formol à 10 % et le chlorure de calcium à 1 %, selon la technique de Pittelkow. Les colorations suivantes ont été faites :

- Hématoxyline-phloxine-safran,
- Luxol Fast Blue,
- P.A.S.

Au surplus, sur certaines des biopsies de peau, une coloration au Scharlack et au Soudan noir a été faite sur du tissu frais. La moëlle osseuse a été colorée au Wright-Giemsa.

Pour la microscopie électronique, le matériel cutané et rénal a été directement fixé dans le glutéraldéhyde, postfixé dans l'acide osmique et enrobé dans l'épon. Du tissu cutané, des champs incluant surtout des capillaires, des vaisseaux et d'autres structures annexielles ont été choisis sur des coupes semi-fines colorées au bleu de toluidine. De même, pour le matériel rénal, deux glomérules ont été choisis de chaque biopsie incluant également des vaisseaux et des tubules proximaux et distaux. Par la suite, des coupes fines ont été obtenues à l'aide d'un ultra-microtome LKB et colorées à l'acétate d'uranyle et au citrate de plomb. Ces coupes ont été examinées au microscope électronique Philips 300.

III.

MICROSCOPIE OPTIQUE ET ULTRASTRUCTURALE

a) PEAU

Chez nos cinq malades, la lésion cutanée est typique d'un angiokératome. Le derme papillaire contient des capillaires ectasiques, parfois d'aspect anévrismal, entassés les uns sur les autres.

Ces capillaires sont tapissés par une assise de cellules endothéliales étirées ou sphériques. Certains capillaires sont thrombosés. L'hyperkératose est discrète. Ces capillaires ectasiques donnent naissance à un allonge-

ment des crêtes épidermiques qui tendent à circonscrire les lacunes vasculaires. A un stade plus tardif, l'allongement des crêtes épidermiques peut devenir si marqué qu'elles encerclent complètement les lacunes vasculaires si bien que celles-ci semblent purement intra-épidermiques, donnant l'image de lacs sanguins intra-épidermiques.

Des colorations spéciales, celle au Luxol Fast Blue nous a été la plus utile. Elle nous a permis de localiser des inclusions glycolipidiques dans les cellules endothéliales des capillaires et des vaisseaux, dans les cellules musculaires lisses et les péricytes des parois vasculaires ainsi que dans les muscles arrecteurs des poils, les fibroblastes, les histiocytes et dans quelques cellules schwanniennes.

L'étude ultra-structurale a montré la présence d'inclusions denses en microscopie électronique dans ces mêmes cellules. Ces inclusions lamellaires sont de deux types, soit compactes, soit feuilletées avec des formes intermédiaires mixtes. Elles sont constituées par une alternance de bandes denses et de bandes claires rappelant les fausses figures myéliniques. Leur périodicité se situe autour de 40 Å.

b) REIN

Des quatre biopsies rénales, nous n'avons retrouvé des glomérules que dans trois. Les glomérules sont plutôt de taille et de cellularité normales avec occasionnellement tendance à un début de sclérose segmentaire. Les cellules épithéliales, viscérales et pariétales nous permettent d'observer un cytoplasme finement vacuolaire. Nous retrouvons le même aspect cytoplasmique dans quelques cellules épithéliales des tubules distaux ainsi que dans l'endothélium et la paroi de certains vaisseaux de calibre moyen.

En microscopie électronique, les cellules épithéliales des glomérules sont surchargées de ces inclusions glycolipidiques. On retrouve aussi, ici, les deux types ainsi que des formes intermédiaires. De plus, de telles inclusions existent dans le cytoplasme de cellules endothéliales et mésangiales. La membrane basale glomérulaire est d'épaisseur normale et les pédicelles ne présentent qu'une fusion segmentaire discrète.

c) TUBE DIGESTIF

Deux de nos patients ont eu des biopsies rectales. Des glycolipides ont été retrouvés au niveau des fibres musculaires lisses de la muscularis mucosae. Cependant, les lésions les plus importantes ont été notées au niveau des vaisseaux et des nerfs, plus précisément au niveau du système nerveux autonome, soit des plexus sous-muqueux de Meissner et dans l'une des sections heureuses au niveau d'une cellule sympathique d'un plexus myentérique d'Auerbach.

d) MOELLE OSSEUSE STERNALE

Tel que déjà décrit par Von Gemmingen et Tanaka, la moelle osseuse de deux de ces malades contient des histiocytes à cytoplasmes granuleux et microvasculaires chargés d'inclusions identiques à celles que nous avons décrites auparavant et caractéristiques de la maladie de Fabry.

IV.

DISCUSSION

La maladie de Fabry peut être considérée comme une maladie moléculaire due à une erreur de codage génétique qui entraîne une perturbation de synthèse enzyma-

tique. Les conséquences les plus évidentes en sont des lésions de surcharge lipidique intracellulaire.

Du point de vue strictement histologique, l'angiokératome de Fabry se distingue difficilement des autres types d'angiokératome sauf pour quelques caractères peu contributifs. En effet, dans l'angiokératome de Mibelli et l'angiokératome solitaire de Helwig, l'hyperkératose est généralement marquée. De plus, dans l'angiokératome de Mibelli, de Fordyce et l'angiokératome circonscrit, il y a dans le derme, des veinules dilatées drainant ces capillaires superficiels ectasiques. Toutefois, d'un point de vue purement clinique, il est souvent facile de faire la différence avec les autres types d'angiokératome.

Cependant, l'angiokératome de Fabry se distingue des autres formes d'angiokératome par la présence de glycolipides (tri-hexoside) dans certaines cellules. Ces glycolipides peuvent être mis en évidence, de préférence sur coupe à la congélation ou après fixation spéciale telle que décrite auparavant, par le Soudan noir, le Luxol Fast Blue et le P.A.S. Aussi, il faut noter le caractère biréfringent des glycolipides que l'on peut détecter en lumière polarisée. La coloration au Luxol Fast Blue nous a été la plus utile.

Dans le chapitre des sphingolipidoses, les inclusions denses, compactes ou feuilletées que nous retrouvons dans la maladie de Fabry sont presque caractéristiques de cette entité. Tel qu'en fait foi l'article de Frost, déjà cité, seule la maladie de Niemann-Pick présente des inclusions semblables, mais dont la périodicité diffère quelque peu. En effet, dans la maladie de Niemann-Pick et de Fabry, les inclusions sont denses, compactes ou lamellaires. Cependant, dans la maladie de

Niemann-Pick, la périodicité varie entre 43 et 50 Å alors que dans la maladie de Fabry, la périodicité varie entre 40 et 42 Å. Par ailleurs, dans la maladie de Tay-Sachs, les inclusions sont purement lamellaires avec une périodicité variant entre 50 et 60 Å. La maladie de Gaucher se distingue en microscopie électronique par ses structures tubulaires.

La maladie de Fabry se distingue aussi par la localisation de ses inclusions lipidiques. En effet l'atteinte dans la maladie de Fabry est systémique. Les dépôts se retrouvent dans presque toutes les cellules mais plus particulièrement dans les cellules endothéliales, les cellules musculaires lisses, les cellules musculaires cardiaques, les cellules de Schwann, les histiocytes, les fibroblastes et les cellules épithéliales et mésangiales du rein. Les lésions du tractus digestif et la symptomatologie clinique les accompagnant ont été bien décrites par certains auteurs.

Nous pouvons ajouter qu'elles ont été décrites au niveau du poumon par Bartimmo et Bagdade, de l'épithélium cornéen par Weingeist et au niveau des cellules glandulaires de l'endomètre par Tighe, ce qui suppose que ces inclusions se forment rapidement au sein de la cellule.

Notre étude sur les deux familles canadiennes-françaises confirme les données de la littérature au point de vue clinique et anatomo-pathologique. Des sept membres de la famille Riv., deux présentent l'atteinte cutanée, oculaire et rénale ; un autre membre, l'atteinte cutanée de façon légère, et quatre sont exempts de manifestation de cette maladie. Fait inusité concernant l'atteinte oculaire, deux montrent une cataracte sectoriale. Sur les sept membres de la famille Lac., un seul présente le plein syndrome, tandis que trois

d'entre eux montrent des atteintes au niveau oculaire, cutané et rénal, soit de façon isolée, soit en association. Par contre, les trois autres membres sont sans particularité.

L'examen anatomo-pathologique nous a révélé la présence d'inclusions glycolipidiques dans les cellules endothéliales et musculaires lisses des vaisseaux, des muscles arrecteurs de poils, dans les fibroblastes et dans les cellules de Schwann de la peau. De plus, de telles inclusions ont été retrouvées dans les cellules épithéliales des glomérules et des tubules distaux, ainsi que dans les cellules endothéliales et mésangiales glomérulaires. Les histiocytes de la moëlle osseuse, les cellules du système nerveux autonome du rectum, ainsi que la muscularis mucosae sont également chargés d'inclusions identiques.

IV.

LESIONS CUTANEES

LESIONS CUTANEES

I.

Les ANGIOKERATOMES

Les angiokératomes sont des éléments de la taille d'une tête d'épingle, de coloration rouge-violacé, les uns isolés, les autres groupés en petits amas, certains légèrement saillants, donnant une sensation de granité au palper. Cette définition empruntée à Garcin et coll. nous permet d'analyser un certain nombre de caractéristiques.

a) La TAILLE des LESIONS

De nombreux auteurs donnent les dimensions en millimètres et les chiffres sont, en général, entre 1 et 4 mm, mais les lésions peuvent atteindre jusqu'à un centimètre.

b) COULEUR des LESIONS

Les descriptions varient du rouge vif au noir, en passant par toutes les teintes du rouge, violet et pourpre.

c) ASPECT

Certains angiomes, en particulier ceux localisés sur le scrotum et le pénis, sont plus kératosiques et saillants. Certains sont même pédiculés.

La sensation de granité est très caractéristique et présente dans la plupart des cas.

d) LOCALISATION

Classiquement, les lésions sont localisées dans la région du bas du tronc et donne un aspect en "caleçon". Cependant les lésions peuvent se trouver sur tout le corps. Le visage est très rarement atteint mais ce point n'a pas trouvé d'explication.

Par ordre de fréquence, le tronc, le scrotum, le pénis, les cuisses et les fesses sont les plus fréquemment atteints, ce qui donne bien l'aspect typique en "caleçon".

Les membres supérieurs et inférieurs (à l'exclusion des cuisses) sont beaucoup moins fréquemment cités comme atteints. Il faut cependant souligner que les lésions sont difficiles à trouver et que certainement les atteintes des membres sont plus fréquentes que ne laissent paraître ces données.

En comparaison, il faut examiner les données concernant les femmes avec manifestation cutanée de la maladie. Parmi les 18 femmes observées dans la littérature, 12 montrent des lésions du tronc. Par rapport aux fréquences chez l'homme, les organes génitaux sont très rarement atteints chez la femme. Par contre, les mains semblent plus souvent révéler des angiokératomes chez la femme.

e) Les LESIONS de la FACE

Nous avons trouvé 11 fois des lésions de la face dans la littérature sur les 135 cas avec détails sur les lésions cutanées.

f) Les LESIONS des MUQUEUSES

Fréquemment, on trouve des lésions sur les lèvres et 39 des 135 malades de la littérature sont réputés avoir des lésions. La muqueuse buccale est également atteinte puisque 43 des 135 patients présentaient de telles localisations. Les lésions peuvent se rencontrer sur la muqueuse jugale ou gengivale, le palais, en particulier le palais mou et le voile, plus rarement les piliers du pharynx et la luette.

La muqueuse rectale est souvent le siège de lésions vasculaires qui se manifestent par des hémorroïdes, une hypervascularisation ou même un piqueté hémorragique (7 cas sur 135). Il est probable que ces lésions sont beaucoup plus fréquentes, car elles ne sont que rarement recherchées.

g) AGE du DEBUT

Classiquement, les angiokératomes apparaîtraient dans l'enfance, mais dans les dernières années, il est devenu clair que les angiokératomes pouvaient apparaître plus tard dans la vie.

L'importante conclusion est que le diagnostic de maladie de Fabry ne peut pas être exclu sur la base de l'absence de lésions cutanées, puisque leur apparition peut être très tardive.

h) LIEU du DEBUT

Le début de l'affection a lieu généralement sur le tronc, en particulier dans la région inguinale et le bas ventre ou dans la région génitale. Plus rarement, le début sera sur les fesses ou sur les membres.

i) CARACTERISTIQUES

La vitropression généralement ne les blanchit que modérément mais dans certains cas il est possible de les blanchir complètement. D'autre part, certains angiomes ne répondent pas à la vitropression.

Si l'on gratte la surface d'un angiokératome, il est rare que le saignement soit important, ce qui indiquerait que la circulation est lente dans les vaisseaux altérés.

II.

AUTRES LESIONS CUTANEES

a) TELEANGIECTASIES

De fines dilatations vasculaires, prenant parfois l'aspect de naevus spider s'observent souvent chez les malades atteints d'angiokeratoma corporis diffusum. Elles sont localisées le plus souvent à la face mais elles peuvent être localisées aux cuisses et aux membres.

Plusieurs auteurs décrivent également une couleur bleuâtre de la peau en général, qu'ils attribuent à des dilatations des vaisseaux profonds.

b) NODULES SOUS-CUTANES

Plusieurs auteurs ont observé des nodules sous-cutanés d'environ 1 cm x 1 cm au moins. Ceux-ci sont parfois de dimensions variables, récurrents ou même douloureux.

c) ANOMALIES des ONGLES

Karr (1959) a décrit une anomalie des ongles qu'il appelle "turtle-back". Les ongles sont ovales, allongés et bombés, avec des lunules franchement blanches, contrastant même sur une peau pâle.

d) ANOMALIES de la LANGUE

De Groot (1961) observe pour la première fois des anomalies de la langue, qu'il décrit comme lingua scrotalis chez l'un des malades et comme langue plissée chez deux autres. On observe souvent une macroglossie, ce qui accentue l'aspect acromégaloïde des patients.

V.

CŒUR ET SYSTEME CARDIO-VASCULAIRE

Mots clés : Myocardiopathie, Syncope.

CŒUR ET SYSTEME CARDIO-VASCULAIRE

Dans le groupe des sphingolipidoses, la maladie de Fabry prend une place particulière, anatomiquement et cliniquement, par l'importance des lésions vasculaires généralisées et par une symptomatologie cardiaque parfois dominante.

L'extrême diffusion des lésions anatomiques explique l'habituel polymorphisme des symptômes. Le tableau clinique varie avec le sexe, le degré de pénétrance du gène responsable et le stade évolutif. Généralement, les premiers signes de l'affection apparaîssent chez l'adolescent : ce sont des acroparesthésies et des polyarthralgies fébriles, puis un syndrome dermatologique caractéristique fait d'angiokératomes se développe à la partie inférieure du corps ; à l'âge adulte, l'insuffisance rénale et les manifestations cardio-vasculaires dominent le tableau ; la mort survient généralement vers la cinquantaine par coma urémique ou insuffisance cardiaque.

La maladie de Fabry est rarement reconnue : 149 cas dont 15 français ont été publiés. A propos d'une nouvelle observation anatomoclinique, il nous a paru intéressant de reprendre - avec les données de la littérature - les principaux aspects cardiologiques de cette affection.

OBSERVATION

Monsieur Lau... Jérôme, âgé de 46 ans, est adressé à la Clinique de Cardiologie du Centre Hospitalo-Universitaire de Strasbourg, le 2 Octobre 1969 pour état de mal syncopal.

les premières manifestations pathologiques, principalement à types de grandes crises arthralgiques fébriles, étaient apparues à l'âge de 20 ans. Le diagnostic de rhumatisme articulaire aigu avait été porté alors, puis mis en doute en raison de la fréquence normale des récidives et d'un accompagnement d'acroparesthésies. A partir de l'âge de 40 ans, l'état s'était rapidement aggravé : dyspnée aux efforts, crises angineuses rapidement invalidantes par leur intensité et leur répétition, accès de bradycardie avec crises syncopales d'abord très espacées puis de plus en plus fréquentes au point d'aboutir à un véritable état de mal. Le malade est hospitalisé dans cet état sévère ; les troubles cardiaques évoluent alors depuis 6 ans, mais il avait jusque-là été considéré que les crises sténocardiques, la dyspnée, les troubles du rythme, les syncopes, relevaient d'une insuffisance coronarienne athéromateuse et il n'avait pas été pratiqué de bilan très approfondi.

A l'arrivée au service, la fréquence cardiaque était abaissée à 38 pulsations par minute, on notait à l'auscultation un souffle systolique le long du bord gauche du sternum et à l'endapex, l'examen physique cardio-vasculaire était sans autre anomalie.

L'électrocardiogramme faisait apparaître la persistance d'une commande sinusale, une extrasystolie ventriculaire, l'hypertrophie et le retard de l'activation ventriculaires gauches. D'autres troubles furent observés par la suite : wandering pacemaker, pauses sinusales avec rythme nodal d'échappement, accentuations passagères des troubles de la repolarisation. L'image radiologique du coeur était celle d'une hypertrophie ventriculaire gauche modérée.

Les médications cardio-accélératrices s'avérant peu efficaces, un électrostimulateur fut implanté ; il n'y eut plus dès lors de pertes de connaissances ni de crises angineuses.

Au mois de Février 1970, cinq mois après le premier examen, le décès survint dans un tableau d'insuffisance rénale irréversible secondaire à un érysipèle d'un membre inférieur.

Des altérations structurales furent retrouvées dans la plupart des organes. Nous ne rapportons le détail que des lésions cardiaques et des lédions vasculaires.

COEUR

- Macroscopiquement : hypertrophie globale mais dominant au niveau du ventricule gauche épaissi de manière concentrique avec participation importante du

septum interventriculaire ; teinte argileuse, consistance rénitente ; coronaires toutes perméables.

- Histologiquement : à l'examen des nombreux prélèvements étudiés après coloration habituelle et colorations spéciales : présence de très nombreuses vacuoles de taille variable, souvent confluentes, prédominant autour du noyau des fibres myocardiques ; accessoirement quelques atypies nucléaires avec vacuolisation et surtout augmentation de volume ; par ailleurs, fibrose collagène diffuse interstitielle plus nette dans les zones où les fibres myocardiques s'atrophient.

- A l'examen en microscopie électronique : lésions diffuses situées au niveau de l'interstitium et des fibres musculaires ; interstitium surchargé d'inclusions osmiophiles lamellaires, cellules musculaires truffées d'inclusions de divers types s'amassant dans le sarcoplasme avec notamment membranes lisses enroulées autour d'amas glycogéniques et empilements de lamelles osmiophiles séparées par des espaces clairs de 38 à 40 Å, myofibrilles de morphologie altérée avec calibre inégal et augmentation de l'espace interfasciculaire.

AORTE, ARTERES CORONAIRES, ARTERES VISCERALES :

Fibres musculaires lisses de la média épaissies parfois abondamment vacuolées avec gouttelettes lipidiques de taille variée prédominant autour du noyau ; fibrose, plus nette dans l'intima, et dislocation parcellaire des fibres élastiques.

Des altérations d'intensité variable dues à la thésaurismose dyslipoïdique furent constatées également dans la langue, l'oesophage, l'intestin, le foie, le pancréas, les bronches, les reins, la vessie, la prostate, les glandes surrénales, les ganglions lymphatiques, le système nerveux central et périphérique, les os et la peau. Les lésions dominantes étaient cardiaques, rénales et nerveuses.

COMMENTAIRES

La généralisation de l'infiltration lipidique dans la maladie de Fabry est liée à la présence dans toutes les cellules de l'organisme des substances dont le catabolisme est perturbé ; ces glycolipides neutres entrent en effet dans la composition des membranes de tous les types cellulaires. Cependant, les parois vasculaires et le myocarde, l'épithélium glomérulaire et les neurones ganglionnaires du système nerveux végétatif, sont concernés de manière particulièrement intense.

Les manifestations cardiaques occupent une place importante dans la maladie de Fabry. Les premières observations étaient d'ordre essentiellement dermatologique et l'atteinte du coeur, jugée probablement simple coïncidence, n'est que rarement mentionnée ; à l'inverse, des troubles cardiaques associés peuvent être mis abusivement sur le compte de la sphingolipidose. La fréquence de la cardiopathie, estimée par l'analyse des 149 cas cliniques ou anatomocliniques publiés, paraît être voisine de 30 %.

L'altération cardiaque apparaît généralement au cours de la troisième décennie. Elle est d'importance très variable, parfois noyée dans une symptomatologie polyviscérale ou éclipsée par l'importance de l'insuffisance rénale, parfois au contraire dominant le tableau clinique au point d'engager le pronostic vital.

Histologie des lésions myocardiques et coronariennes de la maladie de Fabry.

En A, vue d'ensemble, à noter l'absence d'atteintes sténosantes de la coronaire. En B, fibrosclérose (f) et lésions dyslipidiques (dl) de fibres myocardiques. En C, détail de la dyslipidose dans les fibres musculaires du myocarde. A. 25 005 A. 322/1970 H 46 T.M. A = Gr. × 28, B = Gr. × 280, C = Gr. × 1.700.

Myocarde, microscopie électronique, vue d'ensemble : atrophie myofibrillaire (mf), accumulation sarcoplasmique de figures myéliniques et de vacuoles autophagiques. N° P 11/12 × 5.000.

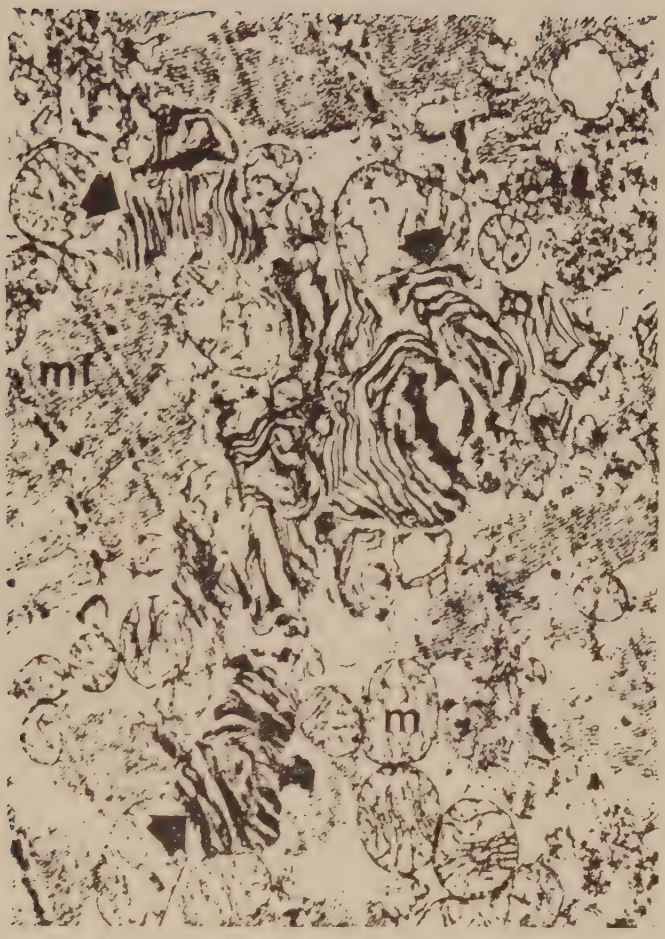

Myocarde, microscopie électronique : empilements lamellaires sarcoplasmiques. m = mitochondries; mf = myofibrilles. N° P 11/11 × 99.100.

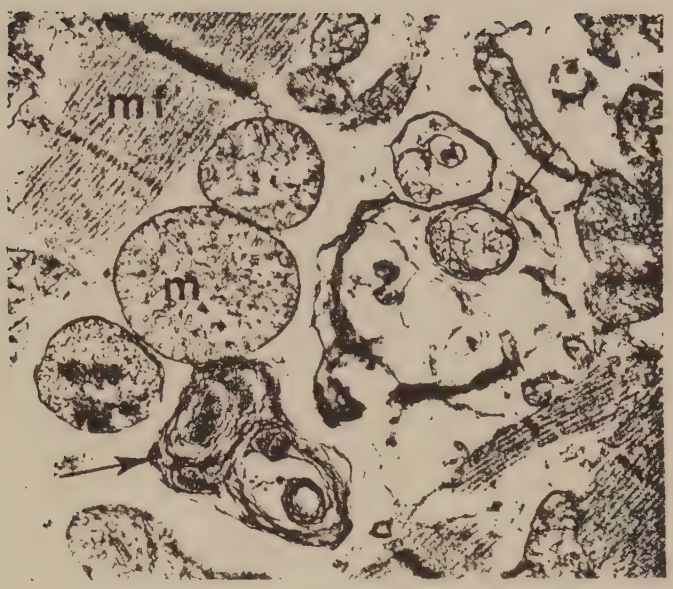

Myocarde, microscopie électronique : enroulements membranaires autour d'amas glycogéniques (→). m = mitochondrie; mf = myofibrilles. N° 156/26 × 21.600.

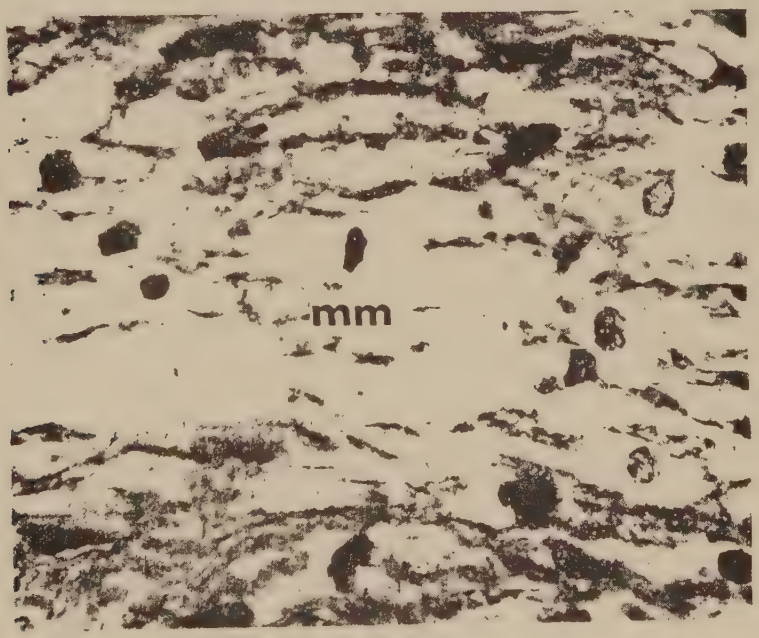

Détail histologique de la dyslipidose des fibres musculaires lisses dans la média moyenne (mm) d'une artère coronaire du cœur. A. 25.005, A. 322/1970, H 46 T.M., Gr. × 1.000.

VI.

LESIONS OCULAIRES

ET HISTOLOGIE

LESIONS OCULAIRES
ET HISTOLOGIE

I.

LESIONS CONJONCTIVALES

Dans la maladie de Fabry, on observe des lésions conjonctivales vasculaires sous forme de tortuosités, de dilatations isolées ou en chapelet, d'anévrysmes fusiformes ou sacculaires, ainsi que des vaisseaux engaînés ou présentant un "sludging". Ces altérations touchent aussi bien la conjonctive bulbaire que palpébrale.

Les deux sexes semblent atteints de la même façon, les lésions n'apparaissant qu'au cours de l'adolescence.

Les cas de Gruber (1946), réexaminés 20 ans plus tard, ne présentaient toujours pas de lésions conjonctivales, ce qui ne nous permet pas de tirer des conclusions quant à l'évolution de ces lésions.

II.

LESIONS CORNEENNES

A la lampe à fente, les lésions cornéennes sont caractérisées par une ou plusieurs lignes irradiant d'un point proche du centre de la cornée et formant parfois une image en tourbillon, d'où le nom de cornea verticillata. Ces lignes, souvent composées d'une multitude de petits points, peuvent être très discrètes ou couvrir toute la cornée d'un voile très fin. On a même noté une image en crosse d'évêque.

Ces opacités prennent une teinte allant du blanc laiteux au jaune brunâtre.

Elles sont localisées au niveau de l'épithélium ou des couches sous-épithéliales. L'atteinte cornéenne semble être le symptôme le plus constant de la maladie de Fabry puisque l'on ne compte que 15 cas négatifs certains dans notre revue de littérature.

Chez la femme nous avons relevé 15 cas de lésions cornéennes sur 16 femmes de plus de 10 ans. L'atteinte cornéenne peut donc exceptionnellement manquer chez la femme.

L'importance de l'atteinte cornéenne ne semble pas être en rapport avec la gravité de la maladie de Fabry.

III.

LESIONS CRISTALLINIENNES

Karr, en 1959, a été le premier à signaler une atteinte du cristallin dans la maladie de Fabry. Il décrit une capsule antérieure opacifiée par une substance cristalline blanche, plus dense dans les quadrants inféro-nasaux.

Il s'agissait de fines granulations blanchâtres, sous-capsulaires antérieures, formant des images cunéiformes avec la base à l'équateur et la pointe dirigée vers le centre.

Chez 4 sur 6 hommes et 2 sur 6 femmes examinés, on relève des opacités qui produisaient en rétro-illumination une ombre de rayons irradiant du centre du cristallin. En illumination directe, elles apparaissent comme des lignes blanches légèrement effilées, partant du pôle postérieur du cristallin. Elles semblaient dessiner des sutures postérieures.

En outre de nombreuses opacités punctiformes, dispersées dans le cristallin, ont été notées ainsi que des amas irréguliers de pigment sur la surface antérieure et finalement des opacités non précisées.

IV.

LESIONS du FOND d'OEIL

A - ATTEINTES VASCULAIRES

Dans la maladie de Fabry les lésions du fond d'oeil sont soit primaires, soit secondaires à l'hyper-

tension ou à l'atteinte rénale. C'est pour cette raison que nous avons tout d'abord classé en trois groupes les cas de la littérature et les nôtres :

1°) De 0 à 10 ans,
2°) De 11 à 20 ans,
3°) Adultes.

Dans les deux premiers groupes les atteintes secondaires devraient être minimes.

De 0 à 10 ans, nous trouvons 7 fonds d'yeux normaux, dont une fillette et 3 cas avec atteintes du fond (1 garçon avec tortuosité des vaisseaux et 2 fillettes avec tortuosité des veines).

De 11 à 20 ans, nous relevons 6 fonds normaux, dont 3 filles et 13 cas avec atteintes du fond (12 garçons et 1 fille).

La majorité des cas présentait une tortuosité des veines, parfois avec dilatations ; les tortuosités artérielles sont plus rares.

Seul le cas de Weicksel (1925) montrait des atteintes sévères (tortuosités et dilatations multiples des artères avec veines très dilatées), conséquence probable d'un état hypertensif (hypertrophie cardiaque gauche).

Il semble que la maladie de Fabry atteigne tout d'abord le système veineux, ce qui entraîne une tortuosité des veines, puis des dilatations. Elle semble devenir manifeste dans la deuxième décade. Ce fait est également noté par Rahman (1963).

Chez l'homme adulte, les lésions veineuses semblent environ deux fois plus fréquentes que les lésions artérielles. On observe surtout une tortuosité, des dilatations généralisées ou localisées, parfois à l'aspect de tire-bouchon ou en chapelet. Plus rarement, on rencontre de véritables anévrysmes ou des anastomoses artério-veineuses. Calmettes et coll. (1959) signalent une thrombose de la veine centrale.

Les artères sont tortueuses, souvent rétrécies et parfois dilatées. On peut également rencontrer des dilatations localisées et des manchons péri-artériels. Un certain nombre de malades présentent un fond d'oeil hypertensif à différents degrés.

Chez la femme, on observe parfois une tortuosité modérée des veines avec exceptionnellement une irrégularité de calibre. Les artères sont rarement touchées et ne montrent qu'une légère tortuosité ou un rétrécissement. Dans notre statistique, on ne trouve que trois femmes avec hypertension du fond.

Notre analyse montre que, dans la maladie de Fabry, les lésions rétiniennes sont moins importantes chez la femme que chez l'homme.

B - AUTRES LESIONS du FOND d'OEIL

Outre les lésions vasculaires, il semble que l'oedème papillaire fasse partie des symptômes de la maladie de Fabry chez l'homme puisque nous en avons relevé 11 cas, le plus jeune ayant 10 ans (bord nasal flou) et le plus âgé ayant 38 ans. En outre, on trouve 4 cas d'atrophie optique, échelonnés entre 19 et 37 ans. Le premier serait post-traumatique, le deuxième a une vision centrale conservée, le troisième est unilatéral

et serait dû à une anomalie de l'artère centrale de la rétine ; le quatrième ferait suite à une névrite optique ischémique.

Il nous semble que l'oedème papillaire et les atrophies optiques pourraient être considérés comme des lésions secondaires aux atteintes vasculaires.

Il faut encore signaler une lésion ardoisée au voisinage de la papille, qui évoque ce que l'on voit dans les phakomatoses et un cas avec des deux côtés une zone blanchâtre finement striée, rappelant des fibres à myéline atypiques ainsi qu'un cas avec des reflets nacrés temporaux.

V.

TROUBLES NEURO-OPHTALMOLOGIQUES

Le signe neuro-ophtalmologique le plus fréquent est le nystagmus, que l'on rencontre 6 fois chez des sujets entre 20 et 32 ans. Il s'agit 2 fois de nystagmus horizontal. Dans trois cas, on a relevé une paralysie de l'oculo-moteur, dont deux ont été passagères, le troisième a gardé une instabilité oculo-motrice avec nystagmus dans le regard à gauche et une fente palpébrale gauche plus large.

Il est intéressant de constater que la littérature contient 7 observations de strabisme, dont 6 sont divergents et l'un non précisé.

De plus, 3 malades avaient des douleurs de la région orbitaire. Chez l'un, elles apparaissaient spontanément, chez l'autre, elles accompagnaient une diplopie et chez le dernier, elles étaient provoquées par pression.

Un seul malade présentait une anisocorie avec une réaction lente à la lumière.

Relevons enfin deux atteintes du champ visuel, soit une atteinte homonyme droite et des scotomes paracentraux.

Il nous semble que la plupart des troubles cités sont en relation avec une atteinte des nerfs crâniens, en particulier de l'oculo-moteur.

VI.

ACUITE VISUELLE

Il ne semble pas que la cornea verticillata ait une influence importante sur l'acuité visuelle puisque parmi les 26 malades, où celle-ci a été mesurée, nous trouvons 13 hommes et 5 femmes avec une vision normale. Les 8 malades restants ont en plus une autre lésion ophtalmologique expliquant le déficit visuel.

VII.

VISION des COULEURS

Dans la littérature, on ne trouve qu'une seule famille avec une deutéranopie ; nous n'avons nous-mêmes trouvé chez nos malades aucune altération du sens chromatique.

VIII.

OEDEME de la PAUPIERE

Dans la littérature, nous trouvons 12 cas d'oedème de la paupière, dont une seule femme. L'âge variait de 18 à 54 ans.

IX.

ANGIOKERATOMES de la PAUPIERE

5 cas seulement ont été décrits, ce qui confirme le fait que la face est rarement atteinte. En outre Kammerer (1967) a noté des dilatations en chapelet des vaisseaux dans la paupière supérieure.

(Voir croquis pages suivantes).

Cornea verticillita oeil droit.



Cornea verticillita oeil gauche.

Microanévrysmes conjonctivaux.

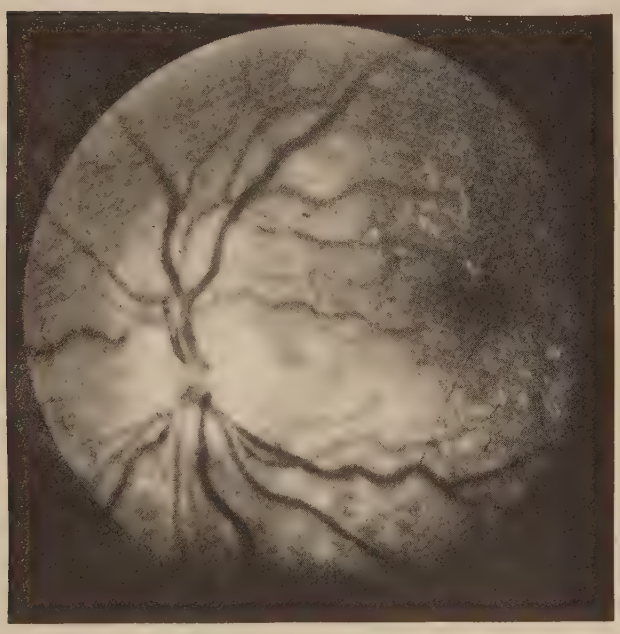

Tortuosités vasculaires.

Les coupes histologiques ont été fixées dans le formol et le bichromate de potassium, coupées en congélation et examinées au microscope en lumière polarisée.

Dans la cornée, les auteurs trouvent de fins dépôts en îlots au niveau de l'épithélium, qui semblent surtout s'accumuler entre les cellules et dans les cellules "migratrices". Entre et dans les lamelles du stroma, il y a également de fins dépôts dans la partie antérieure, plus nombreux à la périphérie. L'endothélium ne montre pas de lipides biréfringents.

L'épithélium conjonctival contient d'importants dépôts.

Les lipides s'observent en petits foyers dans l'épithélium du cristallin, ainsi qu'entre et dans les lamelles proches du cortex. Les fibrocytes, ainsi que les lamelles de la sclérotique révèlent également des dépôts.

Les cellules ganglionnaires de la rétine ne montrent pas d'accumulation de lipides biréfringents. En outre, ceux-ci se retrouvent dans la musculature lisse de la média de tous les vaisseaux (conjonctive, choroïde, iris, rétine et orbite), ainsi que dans l'endothélium des vaisseaux et même dans les parois des capillaires.

Les fibres musculaires de l'orbite, le corps ciliaire et l'iris contiennent également des dépôts. Les cellules atteintes sont en plus nettement tuméfiées. Quelques cellules du conjonctif autour des faisceaux musculaires, ainsi qu'autour des vaisseaux, sont aussi atteintes.

Dans la sclérotique, des dépôts se trouvaient au niveau des cellules et entre les lamelles. Le cristallin en révélait de nombreux dans les cellules de l'épithélium, mais aussi entre et dans les fibres cristalliniennes sous-épithéliales antérieures ou équatoriales.

Les vaisseaux rétiniens étaient chargés de dépôts, en particulier les cellules endothéliales et les péricytes, mais surtout ces derniers. En outre, les vaisseaux de l'iris, du corps ciliaire et de la choroïde étaient atteints d'une façon similaire.

VII.

OBSERVATION

Melle DUP... Nelly

Exploration clinique et biologique

OBSERVATION

Melle DUP... Nelly

EXPLORATION CLINIQUE ET BIOLOGIQUE

Mademoiselle DUP... Nelly, âgée de 20 ans, entre dans le service, le 29 Septembre 1975, pour un bilan d'une maladie de Fabry diagnostiquée par le Professeur de GRACIANSKY.

I.

HISTOIRE de la MALADIE

Il s'agit d'une malade chez qui est apparue spontanément, à l'âge de 12 ans (âge également des premières règles), une éruption cutanée au niveau du genou gauche, de la fesse droite, des deux coudes.

Cette éruption peut être décrite comme suit :

Il s'agit de petits angiomes de coloration rouge brunâtre groupés d'aspect folliculaire ou isolés et de taille variable. Certains éléments présentent à leur sommet une squame kératosique ; ces éléments n'ont pas tendance à progresser.

Parmi les signes associés :

Elle signale des épisodes d'engourdissement et de fourmillement au niveau des deux membres supérieurs, des deux membres inférieurs avec perte de la sensibilité superficielle, sans troubles moteurs. Ces épisodes surviennent environ tous les deux mois et durent 2 à 3 jours et régressent totalement sans séquelles.

Elle signale également des douleurs modérées intermittentes au niveau des épaules et omoplates.

On ne retrouve pas de myalgies.

On ne retrouve pas de diminution de la sudation.

Il n'existe pas d'oedème malléolaire.

La tension artérielle à son entrée dans le service était légèrement élevée : 13/9 - 14/9.

L'examen ophtalmologique est normal.

Pas de manifestation angineuse.

II.

ANTECEDENTS

1. MEDICAUX :

R.A.S.

2. CHIRURGICAUX :

- 1971 : appendicectomie opérée à l'Hôpital de BEAUMONT.

- 1973 : apparition à la suite d'une chute d'une arthrite suppurée du genou gauche, compliquée d'une adénite inguinale, arthrite qui a été ponctionnée, traitée par antibiotiques, et pour laquelle elle ne garde actuellement aucune séquelle fonctionnelle.

3. FAMILIAUX :

(Voir croquis page suivante).

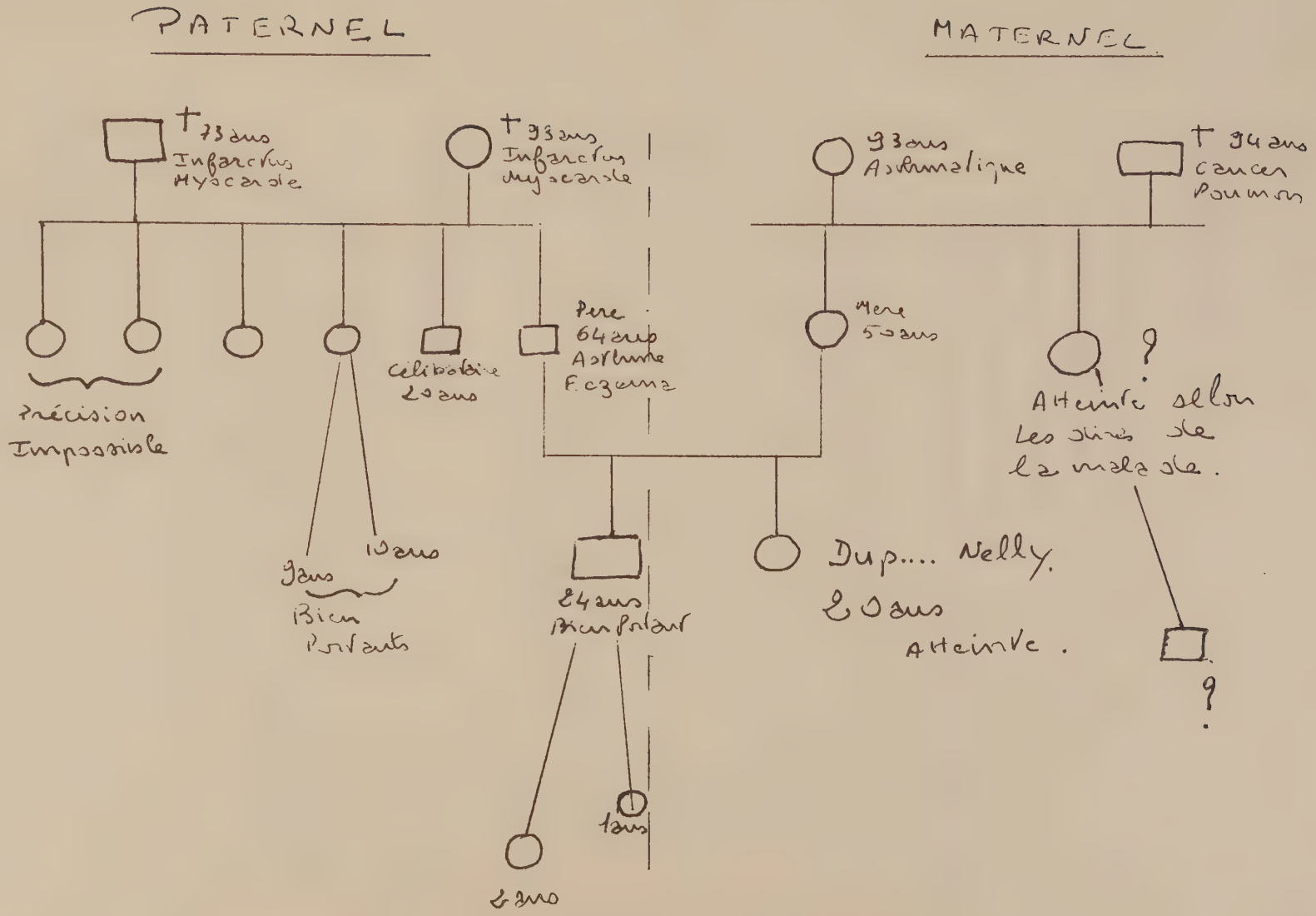
PATERNEL
MATERNEL
† 73 ans
Infarctus Myocarde
† 93 ans
Infarctus myocarde
93 ans
Asthmatique
† 94 ans
cancer Poumon
Père
64 ans
Asthme
Eczema
Mère
50 ans
Célibataire
20 ans
Précision
Impossible
9 ans
10 ans
Bien Portants
64 ans
Bien Portant
Dup.... Nelly.
20 ans
Atteinte.
Atteinte selon
Les dires de
la maladie.
?
?
12 ans
6 ans

4. GYNECOLOGIQUES :

- Premières règles à 12 ans.
- Régulières, tous les 30 jours.
- Abondance normale.
- Pas de dysménorrhée.
- Elle n'a jamais pris de contraceptifs oraux.

A signaler que Melle DUP... Nelly :
. ne boit pas d'alcool,
. ne fume pas.

III.

EXAMEN CLINIQUE

1. CARDIO-VASCULAIRE :

- Bruits du coeur normaux.
- Pas de souffle sur les trajets vasculaires.
- Les pouls périphériques sont tous perçus.
- La tension artérielle : 13/8.
- L'électrocardiogramme est normal

2. PULMONAIRE :

- Percussion, palpation et auscultation sont normales.

3. CUTANE :

- Les lésions se situent au niveau des deux coudes, de la fesse droite et du genou gauche.
- Ces lésions peuvent être décrites comme des angiomes brunâtres groupés d'aspect folliculaire ou isolés de taille variable de la grosseur d'une tête d'épingle.
- Certains éléments présentent au sommet une squame kératosique.

4. URO-GENITAL :

- Fosses lombaires libres.
- Organes génitaux externes normaux.

5. NEUROLOGIQUE :

- Réflexes ostéo-tendineux : présents mais faibles et symétriques tant aux membres supérieurs qu'aux membres inférieurs.
- Réflexes cutanés plantaires : en flexion.
- Sensibilité superficielle : normale.
- Sensibilité profonde : normale.
- Pas de déficit de la force musculaire.
- Pas d'hypermétrie.
- Pas d'adiadococinésie.
- Pas de tremblement.
- Pas de nystagmus.
- Pas de Romberg.
- Pas de déviation des index.
- L'examen des nerfs crâniens est normal.

6. GANGLIONNAIRE :

- Les aires ganglionnaires sont libres.

7. THYROÏDIEN :

- Le corps thyroïde est palpable, homogène, sans nodule, non pulsatile, sans souffle vasculaire à l'auscultation, indolore à la palpation.

- On ne retrouve aucun signe d'hyperthyroïdie.

IV.

EXAMENS COMPLEMENTAIRES

1. RADIOLOGIQUE :

a) Pulmonaire : normal.

b) Abdomen sans préparation : pas d'opacité visible. Les reins se projettent sur une hauteur de 3 vertèbres 1/2. Il existe une empreinte splénique sur le rein gauche. Le rein droit a un pourtour régulier.

c) Urographie intraveineuse : A 3 minutes, il existe une sécrétion bi-latérale et symétrique. Les cavités pyélocalicielles sont mal vues. Il existe une image de trop bel uretère à droite qui est dilaté sur tout son trajet. La vessie est normale, sans résidu post-mictionnel.

Après injection de lasilix, il n'existe pas d'asymétrie d'excrétion.

2. BIOLOGIQUE :

a) Hématologie : numération formule sanguine normale.

b) Néphrologie : la fonction rénale est normale. Il existe des traces d'albumine dans les urines et une hématurie microscopique à 35.000 Hématies par minute.

c) Foie : Il existe un abaissement des facteurs V, VII et X à 60 %. Le taux de prothrombine est normal.

V.

CONCLUSION

Il s'agit d'une jeune fille de 20 ans, en bon état général, qui présente depuis l'âge de 12 ans des lésions à type d'angiomes isolés et groupés d'aspect folliculaire avec à leur sommet pour certains des squames kératosiques associés à des crises paresthésiques au niveau des membres supérieurs et inférieurs.

L'association de telles lésions cutanées et de crises paresthésiques est très évocatrice de Maladie de Fabry.

EN RESUME, ON RETROUVE :

- Des lésions dermatologiques typiques.
- Des paresthésies des membres supérieurs.
- Mais pas d'accidents nerveux ou oculaires majeurs.
- Electro-encéphalogramme : tracé désorganisé dans son ensemble sans signes focaux.
- Au niveau des mains : doigts boudinés mais pas de crise d'acrocyanose.

- Examens complémentaires :

  . Fonctions rénales actuellement strictement normales.

  . Dosages d'activité α galactosidase intra-leucocytaire et intrafibroblasique et dosages sériques de céramides tri et di-hexosides.

EXAMENS BIOLOGIQUES

NOM : DUP...
Prénom : Nelly Octobre 75.

LABORATOIRE CENTRAL de BIOCHIMIE
PHARMACIE - HOPITAL St-LOUIS

Malade presentant une angiokeratose diffuse et surtout d'une Maladie
RY.

Examen spécifique * Etude des glycolipides neutres urinaires par la méthode
mi-quantitative de PHILIPPART.

• La chromatographie a été comparé à un pool d'urine de femme saine. Le
age des glycolipides neutres de 24H du temoin a été evalué à 3,2 g
lui de la malade atteint les 4 g/24H, soit une augmentation de 24
• Sur le plan qualitatif, l'image du temoin et du malade ne presente
fférence significative qu'au niveau des dihexosylcéramides. Ces dernie
nt augmentes chez la malade d'envion 50 %. Il n'a pas été relevé
trihexosylcéramides detectables avec cette méthode.

* Le culot urinaire ne represente pas de signe significatif
ticulier, on ne detecte pas de cellules epithéliales spumeuses.

* Il n'a pas été possible d'effectuer un dosage de l'α galac
dase serique. (pas de substrat disponible)

Examens complementaires

* Etude des glycoproteines seriques : Image normal

1er zone (S.Alb + α1 glob.)	25	%
2eme zone (α2 glob.)	35	%
3eme zone (α glob)	25	%
eme zone (γ glob)	15	%

* Seromucoides : 95 mg galactose/mannose/L

* Orosomucoïdes : (Electrophorese pH 3,9. Coloration Hotchkiss Mac Manus
. Légère augmentation du taux d'orosomucoïdes.

* Chromatographie en couche mince des phospholipides.
. Légère augmentation du taux des sphingomyelines
. Rapport Lecithine / Sphingomyelines légèrement abaissé

* Chromatographie des acides aminés Plasmatiques.
. Persistance d'un taux légèrement élevé de Leucine
1,98 mg/100 ml (N 0,65 à 1,50 mg%

* Chromatographie des acides aminés urinaires.
. Image normale.

LABORATOIRE CENTRAL de BIOCHIMIE
PHARMACIE - HOPITAL St-LOUIS

14 Novembre 1975

Assistance Publique

Hôpitaux de Paris

Paris, le 20 novembre 1975

Monsieur,

Je vous prie de trouver ci-dessous, les résultats des biopsies pratiquées chez DUP... Nelly.

DUP... Nelly B. 25197
Maladie de Fabry
HISTOLOGIE : La coupe montre des grandes cavités vasculaires remplies de sang, intriquées avec la papillomatose épidermique ; l'aspect est assez évocateur des angiokératomes de la maladie de Fabry. On demande une coloration par l'Oil red O.
Conclusion : Angiokératome.
Le 15/10/75 Dr DUPERRAT-NOURY

DUP[illegible] Nelly B. 25391
Fesse droite
HISTOLOGIE : La coupe montre toujours un aspect d'angiokératome typique avec vaisseaux ectasiques enchassés sous l'épiderme. Le chorion dermique montre un infiltrat réticulo-endothélial en ilôts pericapillaires, possédant des cellules claires ; celles-ci ne sont pas spumeuses à la coloration standard. A noter quelques éléments fibroblastiques dans le chorion superficiel.
Le 17/11/75 Dr PACOT

Je vous prie d'agréer l'expression de mes sentiments dévoués.

La Secrétaire :

CLINIQUE DES MALADIES DU SYSTÈME NERVEUX

PROFESSEUR P. CASTAIGNE

LABORATOIRE DE NEUROCHIMIE · INSERM U 134
DOCTEUR NICOLE BAUMANN
331-01-68

HOPITAL DE LA SALPÊTRIÈRE
47, BOULEVARD DE L'HOPITAL
75634 PARIS CEDEX 13
336-04-56 (POSTE 5879)

Nom du malade : DUP... Nelly

Date de Naissance :

Service :

Prélèvement effectué le : 14-10-75

Examen demandé : α Galactosidase

Sur Rendez-vous le :

		Résultats	Normal
1° - Hexosaminidase sérique	A+B		900 à 2000 U
	B		300 à 1000 U
2° - Arylsulfatase intra-leucocytaire			
	AS-A		100 à 200 U
	AS-B		100 à 200 U
3° - α Galactosidase intra-leucocytaire		25 U	20 à 60 U
4° - β Galactosidase intra-leucocytaire			100 à 200 U
5° - β Glucosidase	pH = 4,3		100 à 300 U
	pH = 5,5		

G. Turbo

ITAL SAINT-LOUIS
ace du Dr. A. Fournier
ris Xe

léphone :
206.33.12

Laboratoire Central de Biochim
Laboratoire de la Pharmacie

Service du Professeur C. DREU

Etablissement :
Service : Pestel
Salle : Sicard
Malade : DUP... Nelly

SEPARATION QUANTITATIVE DES ACIDES AMINES

PAR CHROMATOGRAPHIE SUR COLONNE

Date du prélèvement :
Nature du prélèvement (Urines) : URINES
Diurèse : 1240 ml
Nombre d'acides aminés identifiés : 10
(voir au verso les s résultats quantitatifs)
Conclusions :

Paris, le 7 XI 75
Le Chef de Laboratoire

Amino-acides classés selon leur rang d'élution	Amino-acides		Taux normaux du laboratoire	
			Amino-acides urinaires mg/24 h.	
	mg %	mg/24 h.	enfant	adulte
Acide cystique				
Taurine			28 à 162	32 à 189
Sulfoxyde de méthionine				
Hydroxyproline			0,2 à 0,9	traces
Acide aspartique	22	27	12 à 26	3 à 17
Thréonine	21	26	13 à 45	15 à 53
Sérine	34	42	23 à 78	21 à 66
Glutamine			27 à 83	32 à 80
Acide glutamique	75	93	3 à 12	6 à 18
Proline			0,2 à 1,6	traces
Citrulline				
Glycine	203	252	28 à 146	63 à 191
Alpha alanine	32	40	11 à 34	10 à 48
Alpha aminobutyrique			0,8 à 4	
Valine			2 à 9	5 à 12
Cystine			1 à 3	6 à 23
Méthionine			3 à 8	3 à 11
Cystathionine				
Isoleucine			2 à 13	8 à 24
Leucine	11	13,6	3 à 19	5 à 21
Tyrosine			7 à 21	14 à 30
Phénylalanine	11,6	14	6 à 23	10 à 27
Betaalanine				3 à 10
Homocystine				
Ornithine			0,1 à 4	0,2 à 5
Tryptophanne				
Lysine	74	92	12 à 45	7 à 35
1 methylhistidine			8 à 92	32 à 159
Histidine	127	157	81 à 160	82 à 179
3 methylhistidine			14 à 56	30 à 71
Carnosine				
Arginine			1 à 7	2 à 10

HOPITAL LARIBOISIERE

CLINIQUE CARDIOLOGIQUE

EXPLORATION POLYGRAPHIQUE CARDIOVASCULAIRE

Date : 28/10/75

DUP... Nelly

PHONOCARDIOGRAMME :

- Souffle protomesosystolique au foyer pulmonaire.

Conclusions :

Souffle protomesosystolique au foyer pulmonaire avec dédoublement du 2ème bruit.

La tonalité du souffle, un peu rude, ne plaide pas en faveur d'un souffle fonctionnel.

Il pourrait alors s'agir :

- soit de petite insuffisance mitrale, d'autant que le souffle est inauguré par petit clic ;
- soit d'une communication inter-auriculaire à petit shunt ;
- soit d'une sténose pulmonaire peu serrée.

Assistance Publique

Hôpitaux de Paris

le 15/10/75

Melle DUP... Nelly
20 ans

T : 1,60
P : 53 kg
S : 1,48 m 2

- Maladie de Fabry, sans atteinte cardiaque évidente.

- Cathé droit, Millar SFVG, angio VG.

1) RS 80/mn.

- OD : $\overline{0}$
- CP : $\overline{4}$
- AP : 155/4 $\overline{9}$
- AO : 104/60 $\overline{88}$
- VG : 110/-4, + 6

Q C : 7,2 l/mn
IC : 4,86
IS : 60

RST : 1448
RAS : 1448
RPT : 148
RAP : 02

			NORMALES ADULTES
LIPIDES TOTAUX	4,60	g/l	4,5 à 7,5
Pré alpha lipoprotéines	11	%	25
alpha lipoprotéines	30	%	
Pré béta lipoprotéines	6	%	0 à 10
béta lipoprotéines	53	%	60 à 75

CHYLOMICRONS



			NORMALES ADULTES
ASPECT DU SERUM A JEUN (après 12 heures à 4°)	Clair		clair
TRIGLYCERIDES	0,40	g/l	F : 0,40 à 1,30 H : 0,50 à 1,50
CHOLESTEROL TOTAL	1,45	g/l	1,60 à 2,40

CONCLUSIONS :

le 1/10/75

Le Chef de Laboratoire,

NORMALES ADULTES

LIPIDES TOTAUX	5,00	g/l	4,5 à 7,5
Pré alpha lipoprotéines	5	%	25
, alpha lipoprotéines	26	%	
Pré béta lipoprotéines	15	%	0 à 10
béta lipoprotéines	54	%	60 à 75
CHYLOMICRONS		%	néant

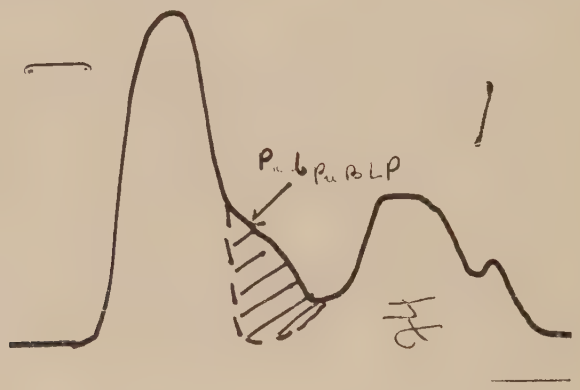

ASPECT DU SERUM A JEUN (après 12 heures à 4°)	Clair		clair
TRIGLYCERIDES	0,90	g/l	F : 0,40 à 1,30 H : 0,50 à 1,50
CHOLESTEROL TOTAL	1,70	g/l	1,60 à 2,40

CONCLUSIONS :

le 20/10/75

Le Chef de Laboratoire,

«A. P.» mod. K. 101 | Date : 9 X 75

Hostel

Service [illegible]
LAB[illegible]
[illegible]
Tél. 524 - Hôpital St-Louis - PARIS-Xe

HOPITAL .....
Service .....
Salle ..... Lit .....
NOM DU MALADE ..... Du P...
Prénom ..... Nelly
Age ..... Sexe .....

— MYÉLOGRAMME —

Os ponctionné Sternum *Dureté de l'os* ..... *Richesse* Normale *Formule sur* 100 *cellules*

Cellules indifférenciées :
- Cellules réticulaires .....
- Hémoblastes .....

Cytochimie des hémoblastes .....
- P. A. S. .....
- Peroxydases .....
- Estérases .....

Séries granulocytaires :
- Neutrophiles :
  - Myéloblastes 1
  - Promyélocytes 2
  - Myélocytes 9
  - Métamyélocytes 18
  - Polynucléaires 34
- Eosinophiles :
  - Myélocytes 1
  - Métamyélocytes 2
  - Polynucléaires 3
- Basophiles .....

70

Série mégacaryocytaire : Normale
- Mégacaryoblastes .....
- Mégacaryocytes : Non granuleux .....
  - Granuleux .....
  - Plaquettaire .....

Série rouge :
- Proérythroblastes 1
- Erythroblastes basophiles :
  - Normoblastes 1
  - Macroblastes .....
  - Mégaloblastes .....
- Erythroblastes polychromatiques :
  - Normoblastes 4
  - Macroblastes 20
  - Mégaloblastes .....
- Erythroblastes acidophiles :
  - Normoblastes 14
  - Macroblastes .....
  - Mégaloblastes .....

Séries non myéloïdes :
- Lymphoblastes .....
- Lymphocytes 6
- Monocytes 3
- Histiocytes .....
- Plasmocytes 1
- Mastocytes .....

10

Autres cellules .....

SERVICE DE NÉPHROLOGIE

PROFESSEUR G. RICHET

HOPITAL TENON

4, RUE DE LA CHINE
75970 PARIS CEDEX 20

LABORATOIRE D'ANATOMIE PATHOLOGIQUE
Dr L. MOREL-MAROGER
797-95-39 POSTE 3672 ET 3516

4332

Madame Nelly DUF... PAGNIEZ

BIOPSIE RENALE GAUCHE DU 1/10/75 - n° 4332

La biopsie a ramené un fragment de médullaire normale et deux fragments de corticale contenant 10 glomérules dont 3 sont transformés en pains à cacheter d'aspect ancien.

Glomérules : hormis les pains à cacheter tous les glomérules sont normaux en microscopie optique.

Tubes et interstitium : légère fibrose interstitielle accentuée dans un foyer où quelques vitrées tubulaires sont épaissies.

Vaisseaux sanguins : volumineux dépôts hyalins dans les artérioles. Les artères de moyen calibre sont normales.

Conclusion : lésions de fibrose interstitielle modérée.

Docteur J.P. COSYNS

SERVICE DE NÉPHROLOGIE

PROFESSEUR G. RICHET

HOPITAL TENON

4, RUE DE LA CHINE
75970 PARIS CEDEX 20

LABORATOIRE D'ANATOMIE PATHOLOGIQUE
Dr L. MOREL-MAROGER
797-95-39 POSTE 3572 ET 3516

4332

Madame [illegible]

BIOPSIE RENALE GAUCHE DU 1/10/7[illegible]

[illegible] Immunofluorescence.

[illegible] Nombreux glomérules [illegible].

Docteur J.P. COSTE

COMPTE RENDU D'HOSPITALISATION - SALLE PAGNIEZ

Du 29 Septembre au 6 Octobre 1975

Mademoiselle DUP... Nelly, 20 ans.

Cette jeune fille présente depuis l'âge de 12 ans, des lésions cutanées au niveau du genou gauche, de la fesse droite et des deux coudes, qui ont fait porter par le Professeur de GRACIANSKY le diagnostic d'angiokératose de Fabry. Elle a alors été hospitalisée dans le service de Monsieur PESTEL, à SAINT-LOUIS, et nous a été confiée afin d'étudier le retentissement rénal de sa maladie.

Sur le plan clinique, cette jeune fille en parfait état général présente des lésions dermatologiques très évocatrices, associées à des paresthésies des deux membres supérieurs ; elle n'a jamais présenté d'accidents nerveux ou oculaires majeurs. L'E.E.G. montre un tracé désorganisé dans son ensemble, mais sans signes focaux. Les doigts sont légèrement déformés en fuseaux, mais elle n'a jamais présenté d'acrocyanose vraie.

L'étude généalogique a permis de retrouver que la grand'mère paternelle aurait présenté les mêmes lésions cutanées ; mais celle-ci est décédée, à l'âge de 93 ans, d'un infarctus du myocarde. Un cousin germain de 14 ans serait également porteur d'une kératose similaire ; il est actuellement en cours d'exploration à SAINT-LOUIS, et nous devrions recevoir les conclusions du Service de Monsieur PESTEL.

Sur le plan biologique, les fonctions rénales sont actuellement strictement normales : créatinine : 8 mg, urée : 0,30, H.L.M. normal, traces de protéinurie. Les lipides totaux sont à 4,70 g, et il existe une lipurie à l'état de traces. Le test de sudation provoquée n'a pas été réalisé.

Rendez-vous a été pris auprès de Madame BAUMANN (Hôpital de la SALPETRIERE) pour dosage de l'activité alpha-galactosidase intra-leucocytaire et intra-fibroblastique ; le dosage sérique des céramides di- et tri-hexosides sera fait parallèlement. Ce laboratoire ne peut réaliser les dosages urinaires.

La biopsie rénale n'a montré aucune lésion typique, seulement des lésions de fibrose interstitielle modérée.

La malade est retournée dans le service d'origine, à SAINT-LOUIS, où une biopsie de peau doit être pratiquée. Un compte-rendu histologique doit nous en être envoyé.

Il n'a pas été donné de rendez-vous de consultation.

Docteur Jacques DENIS,
Interne Salle PAGNIEZ.

ADDITIF AU COMPTE-RENDU D'HOSPITALISATION - SALLE PAGNIEZ

Du 29 Septembre au 6 Octobre 1975

Mademoiselle DUP... Nelly, 20 ans.

Maladie de Fabry hautement probable, actuellement sans lésion histologique rénale.

On attend les résultats des examens enzymatiques, et le résultat de l'examen histologique rénal en microscopie électronique.

Nous souhaiterions revoir cette malade dans quelques années, pour un nouveau bilan, et éventuellement examiner des membres de sa famille, et ceci dès maintenant.

Docteur Françoise MIGNON

CLINIQUE UNIVERSITAIRE DE DERMATOLOGIE
HOPITAL CANTONAL
1211 GENEVE 4

Directeur : Professeur P. LAUGIER

MALADIE DE FABRY

par

P. LAUGIER, R.S. MACH, N. HUNZIKER et P. MONNARD

Monsieur L. SAL..., né le 27/6/45, est hospitalisé le 5/3/75 pour une maladie de Fabry cliniquement caractéristique. Vers l'âge de 16 ans, apparition d'angiokératomes du scrotum, puis progressivement de multiples lésions ponctiformes angiokératosiques sur les fesses, les hanches, la partie inférieure du tronc, le haut des cuisses.

Dans les antécédents familiaux, rien à signaler. Dans les antécédents personnels, en dehors des maladies infectieuses de l'enfance, on relève à l'âge de 8 ans des extrasystoles myocardiques, un gros coeur, et plus tard à 20 ans des sensations paresthésiques de brûlures des mains et des pieds.

Un examen rapide du sédiment urinaire montre les corps biréfringents caractéristiques correspondant à l'accumulation pathologique de di- et tri-hexosyl céramides :

- Leurs dosages ont montré l'augmentation de di-hexosyl (lactosyl digalactosyl) céramides et des tri-hexosyl céramides (α galactosyl et β galactoseaminyl).

- Le dosage des α galactosidases n'a pu être pratiqué.

On note une discrète protéinurie. Un compte d'Addis pathologique (10,220 leucocytes - 8.760 hématies/minute). Un discret syndrome obstructif pulmonaire avec grosse artère pulmonaire sans altération du parenchyme. A l'électrocardiogramme, une altération rare, décrite dans la Maladie de Fabry, le raccourcissement de l'espace PR (entre 0,08 et 0,10). L'examen oculaire montre de fins dépôts ponctués le long de l'épithélium cornéen.

Le lipidogramme montre l'augmentation des prébétalipoprotéines avec diminution du cholestérol dans la bande HDL (hight density lipoproteins).

L'histologie montre l'ectasie vasculaire caractéristique avec corpuscules lipidiques dans la paroi des capillaires.

C'est donc un cas qui nous paraît très typique que nous nous permettons de vous présenter rapidement.

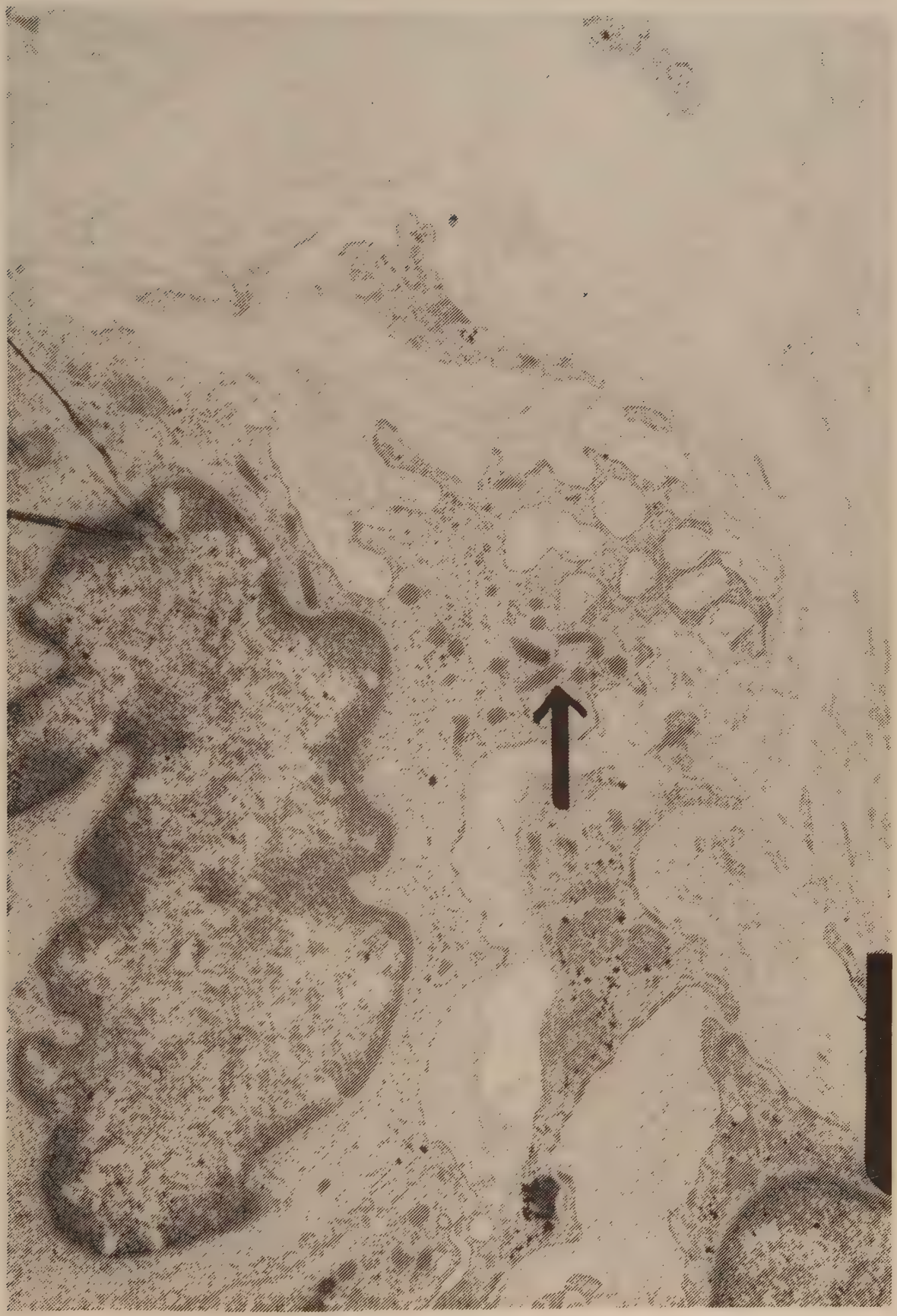

Prélèvement de peau au niveau des lésions.
Aspect typique d'inclusions lamellaires
(en petit nombre).

Grossissement : 17.000 env.

Aspect typique

Grossissement : 17.000 env.

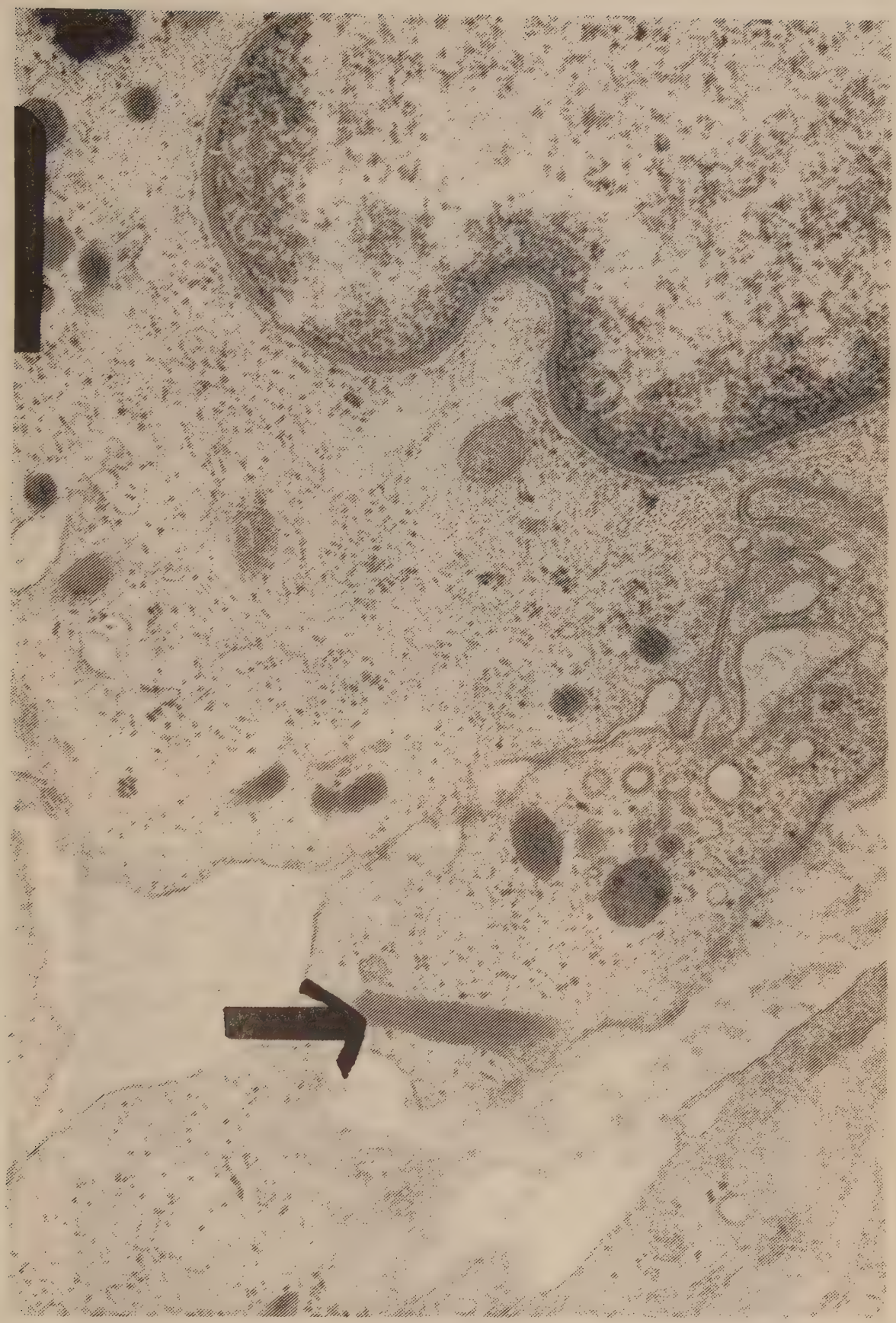

Aspect typique

Grossissement : 51.000 env.

ANGIOKERATOSE : LESIONS TYPIQUES

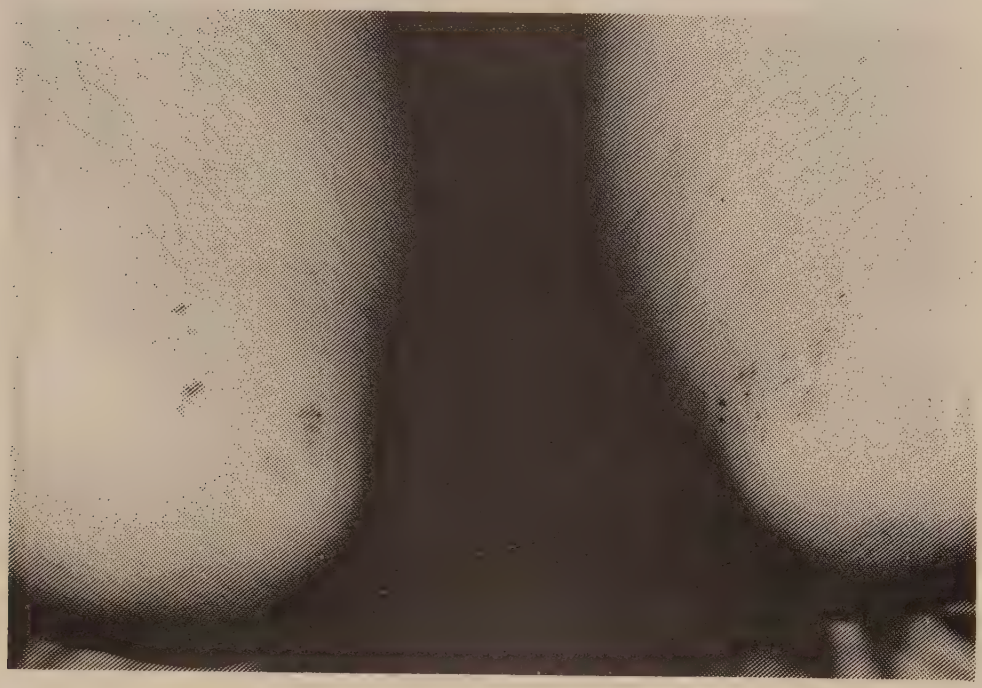

Coudes

Genoux

Fesses

VIII.

DISCUSSION

DISCUSSION

L'Angiokératose diffuse de Fabry est bien une anomalie de codage génétique et, de ce fait, le problème qui se pose est la prédominance de certains signes cliniques ou biologiques chez les sujets porteurs de la tare.

L'activité α galactosidase intra-leucocytaire est bien diminuée chez les sujets atteints de Maladie de Fabry, mais il semble, d'après les derniers travaux effectués par des auteurs américains que, chez les femmes conductrices de la tare, cette activité est diminuée seulement dans les fibroblastes ou les urines.

L'aspect typique des lésions cutanées est ce qui a permis au Professeur de GRACIANSKY de porter le diagnostic, mais la topographie reste sujet à discussion.

En effet, les lésions apparaissent, et ceci progressivement, sur le tronc, l'ombilic (à son pourtour), les organes génitaux (le scrotum en particulier), les cuisses, les fesses.

Devant de telles lésions, le diagnostic de Maladie de Fabry était porté en premier, mais, dans le cadre des thésaurismoses en général et des sphingolipidoses en particulier, plusieurs autres diagnostics pouvaient être retenus ; parmi les maladies héréditaires :

- la Maladie de Gaucher qui atteint surtout les femmes juives, évolue très lentement et se caractérise cliniquement par une splénomégalie considérable,

- la Maladie de Niemann Pick qui est rapidement mortelle se caractérise par un arrêt du développement, un état fébrile et une hépatosplénomégalie,

- la Maladie de Tay Sack qui est une forme infantile de l'idiotie amaurotique familiale et qui touche uniquement les juifs polonais (la mort survient vers 2 à 3 ans).

En fait, en ce qui concerne Melle DUP... Nelly, il semble que l'on puisse émettre deux hypothèses :

. La première : le diagnostic porté est celui de Maladie de Fabry à son début ; cela explique la pauvreté des symptômes ;

. La deuxième : du fait que le sujet est de sexe féminin, les signes cliniques et paracliniques sont minimes. Etant porteuse de la tare, cette jeune fille pourra transmettre la maladie.

Le seul résultat permettant de confirmer le diagnostic est l'aspect ultra-microscopique des lésions cutanées. Un doute subsiste : Est-ce bien une Maladie de Fabry ?

De par certains bruits ou résultats négatifs, le doute reste entier ; en effet, Melle DUP... Nelly ne présente aucune atteinte cardiaque, vasculaire, rénale ou oculaire, nous permettant de nous arrêter quelque peu sur ce diagnostic. De plus, la littérature précise que seules existent chez le sujet de sexe féminin des lésions oculaires ; mais chez cette jeune personne il n'en est rien.

Nous savons encore trop peu de choses sur cette maladie pour pouvoir confirmer ou infirmer le diagnostic. Trop peu de cas ont été étudiés, et ceci pour deux raisons essentielles, étroitement liées : la rareté de la maladie d'une part, et le fait qu'elle soit très peu connue d'autre part.

De nombreux diagnostics ont été avancés, mais aucun n'a été retenu : Rhumastisme articulaire, Maladie de Tay Sack, Maladie de Niemann Pick, Maladie de Gaucher, collagénose.

La plupart des auteurs ayant étudié de près ou de loin cette maladie précisent bien la rareté avec laquelle les sujets féminins sont atteints. Ils précisent de même

l'atteinte cornéenne qui est un des symptômes majeurs. Notre malade porte des lunettes certes, pour une acuité visuelle diminuée survenue dans son jeune âge, mais à différents moments de son hospitalisation, des examens ophtalmologiques ont été pratiqués et ces derniers n'ont jamais permis de retrouver aucun aspect considéré comme typique.

Peut-on rattacher alors la pauvreté de cette symptomatologie au fait que Melle DUP... Nelly n'a que 20 ans ?

Quant au problème cardiaque, bien que les sujets atteints de Maladie de Fabry présentent vers la 4ème décennie une insuffisance cardiaque globale grave, notre patiente semble avoir pour seule anomalie un souffle au foyer pulmonaire dont la tonalité ne plaide pas en faveur d'un souffle fonctionnel et, de ce fait, la fonction cardiaque devra être surveillée régulièrement. Par ailleurs, aucun élément pathologique tant sur le rythme que sur la conduction n'a pu être retenu.

A son admission dans le Service, cette jeune personne présentait une tension artérielle à 14/9. En dehors du diagnostic établi par le Professeur de GRACIANSKY, une question se posait : Fallait-il rattacher cette hypertension artérielle relative à un problème cardiovasculaire ou rénal ?

Pour ce qui est de la première hypothèse, tous les résultats étaient négatifs ; de même, les investigations rénales ont été abordées tant dans la fonction que dans l'anatomie et la physiologie, mais à ce jour aucune preuve autre que les lésions cutanées n'a pu être vérifiée.

IX.

CONCLUSION

CONCLUSION

"Angiokeratoma corposis diffusum" est une maladie rare qui se caractérise par l'atteinte de nombreux organes nobles à plus ou moins longue échéance. Les auteurs français ont parlé de Syndrome de Fabry, qui est donc la composante de plusieurs signes et symptômes :

- les lésions cutanées,
- les acroparesthésies,
- les acrocyanoses,
- l'hypertension artérielle,
- les troubles du rythme.

Notre observation repose sur un sujet de sexe féminin qui a 20 ans, donc qui est jeune. Les lésions cutanées sont certes évidentes, mais la symptomatologie associée est très réduite.

L'hypertension artérielle est discrète et relative sans lésion rénale évidente.

Plusieurs diagnostics pouvaient être avancés, mais le seul qui puisse être retenu est bien : l'Angiokératose diffuse de Fabry.

Nous nous trouvons probablement devant une maladie de Fabry atypique.

En effet, les diagnostics différentiels proposés sont rejetés dans la mesure où, à chacun d'eux, il manquait des éléments cliniques, paracliniques ou biologiques majeurs.

Devant cette entité, nous pouvons donc suggérer une forme initiale et particulière, chez un sujet jeune de sexe féminin, de maladie de Fabry.

En ce qui concerne la maladie en général, le problème est l'isolement des enzymes faisant défaut d'une pa part, et le traitement symptomatique d'autre part.

En ce qui concerne Melle DUP... Nelly en particulier, il semble qu'une surveillance régulière soit nécessaire. En accord avec elle et l'organisme qui l'emploie, je m'efforcerai autant que faire se peut de la revoir, de la surveiller et de publier les résultats.

X.

BIBLIOGRAPHIE

BIBLIOGRAPHIE

A. BATZENS CHLAGER : *Coeur dans la Maladie de Fabry - Archives - Maladies du coeur - 1972.*

J.L. DUFIER : *Annales oculistiques - 1975 - T 208 - 7.VIII.1975.*

B. DUPERRAT : *Annales oculistiques - 1975 - T 208 - 7.VIII.1975.*

A.T. FRANCESCHETTI : *Lésions cutanées - Chronica Dermatologica - ANNO IV - 3.IV.1973. Lésions oculaires - Histologie oculaire.*

M. GUYOT-SIONNEST : *Annales oculistiques 1975 - T 208 - 7.VIII.1975.*

C. HAYE : *Annales oculistiques 1975 - T 208 - 7.VIII.1975.*

N. HUNZIKER : *Maladie de Fabry - Clinique Universitaire Dermatologique - Hôpital Cantonal GENEVE - 1975.*

G. JOSSOT : *biochimie - Famille alsacienne - Presse Médicale - 7.XI.1970.*
Coeur dans la Maladie de Fabry - Archives - Maladies du coeur - 1972.

P. LAUGIER : *Maladie de Fabry - Clinique Universitaire Dermatologique - Hôpital Cantonal GENEVE - 1975.*

R.S. MACH : *Maladie de Fabry - Clinique Universitaire Dermatologique - Hôpital Cantonal GENEVE - 1975.*

H. METZGER : *Biochimie - Famille alsacienne - Presse Médicale - 7.XI.1970.*
Coeur dans la Maladie de Fabry - Archives - Maladies du coeur - 1972.

P. MONNARD : *Maladie de Fabry - Clinique Universitaire Dermatologique - Hôpital Cantonal GENEVE - 1975.*

J.M. MOSSARD : *Biochimie - Famille alsacienne - Presse Médicale - 7.XI.1970.*
Coeur dans la Maladie de Fabry - Archives - Maladies du coeur - 1972.

A. PUISSANT : *Annales oculistiques - 1975 - T 208 - 7.VIII.1975.*

P. STOEBNER : *Coeur dans la Maladie de Fabry - Archives - Maladies du coeur - 1972.*

L.S. WOLFE : *Biochimie - Famille alsacienne - Presse Médicale - 7.XI.1970.*
Coeur dans la Maladie de Fabry - Archives - Maladies du coeur - 1972.

« En présence des Maîtres de cette École, de mes chers condisciples et devant l'effigie d'Hippocrate, je promets et je jure d'être fidèle aux lois de l'Honneur et de la Probité dans l'Exercice de la Médecine.

« Je donnerai mes soins gratuits à l'indigent et je n'exigerai jamais un salaire au-dessus de mon travail.

« Admis dans l'intérieur des maisons, mes yeux ne verront pas ce qui s'y passe ; ma langue taira les secrets qui me seront confiés, et mon état ne servira pas à corrompre les mœurs ni à favoriser le crime.

« Respectueux et reconnaissant envers mes Maîtres, je rendrai à leurs enfants l'instruction que j'ai reçue de leurs pères.

« Que les Hommes m'accordent leur estime si je suis fidèle à mes promesses ! Que je sois couvert d'opprobre et méprisé de mes confrères si j'y manque ! »